

당뇨병 환자의 족부병변에서 분리된 *Leclercia adecarboxylata* 1예

김 영 리^{1)*}, 이 대 호²⁾

제주대학교 의과대학 ¹⁾진단검사의학교실, ²⁾내과학교실

A case of *Leclercia adecarboxylata* isolated from foot ulcer in a patient with diabetic mellitus

Young Ree Kim^{1)*}, Dae Ho Lee²⁾

Departments of ¹⁾Laboratory Medicine, ²⁾Internal Medicine, College of Medicine,
Cheju National University, Jeju 690-756, Korea

Abstract

Leclercia adecarboxylata is a motile, gram-negative, facultative-anaerobic, oxidase-negative, mesophilic, peritrich-flagellated bacillus, phenotypically similar to *Escherichia coli*, but unfamiliar organism to clinicians. Until now, a few cases of human infections associated with the bacteria have been reported and these organisms have been known to be susceptible to many antibiotics. But, recently, strain producing extended-spectrum-beta-lactamase (ESBL) was isolated and the study of natural antimicrobial susceptibility patterns in this organism was reported. Therefore, it is important to identify *L. adecarboxylata* and differentiate it from *E. coli*. Here, we report a case of *L. adecarboxylata* isolated from foot ulcer in a 65-year-old male patient with diabetic mellitus.

Key words : *Leclercia adecarboxylata*, antimicrobial susceptibility

서론

*L. adecarboxylata*는 장내세균에 속하는 통성 혐기성, 그람음성, oxidase 음성, 주모성 편모를 가진 간균으로 1962년 Leclerc에 의해 'pigmented Enterobacteriaceae'로 처음 기술되었다가 (1), 'Enteric group 41' 또는 '*Escherichia adecarboxylata*'로 불리었고 (2), Tamura

등에 의해 *L. adecarboxylata*로 재명명 되었다 (3). 이 균에 의한 감염은 아직까지 비교적 세계적으로 드문 것으로 알려져 왔으나, 최근 들어 다른 세균과 공동 감염으로 발견되거나 (4), 기저질환이 있는 환자에서 면역 기능이 저하된 경우에 발생한 예들이 보고되어 있다 (5-7). 우리나라에서도 복막투석환자의 투석액에서 분리된 예 (8)와 Hickman 카테터와 관련한 균혈증에서 다른 균과 함께 분리된 예 (9)가 보고된 바 있다. 임상검체에서 분리되어 보고된 *L. adecarboxylata*는 시험 항균제에 대부분 감수성을 보여, 치료 성적

*Corresponding author: namu8790@cheju.ac.kr
namu8790@empal.com

이 매우 좋은 것으로 알려져 왔으나, 최근에 ESBL를 생성하는 균종이 발견되면서 이 균종의 분리 및 항균제 감수성 검사 결과에 대한 관심이 일고 있다 (10). 또한, 이 균이 임상적으로 흔히 감염을 일으키는 *E. coli* 와 생화학적으로 유사하기 때문에 지금까지 잘못 동정되어 놓쳤을 가능성이 제기되고 있기도 하다 (11). 저자들은 당뇨병 환자의 족부 병변에서 *Staphylococcus epidermidis*와 함께 이 균을 분리하였기에 문헌 고찰과 함께 보고하는 바이다.

증례

40여년 전부터 하루 반 갑의 담배를 흡연하여 왔고, 20여년 전부터 하루에 소주 2병을 마셔왔으며, 10여년 전에 제 2형 당뇨병으로 진단 받아 경구용 혈당강하제와 인슐린으로 간헐적으로 치료를 받아오던 65세된 남자 환자가 3-4년 전부터 양측 하지의 저림과 통증이 반복되다 최근에 발생한 좌측 족부에서 흘러나오는 진물을 주소로 내원하였다. 내원 당시 일반혈액 검사, 화학 검사에서는 공복 시 혈당이 443 mg/dL인 것을 제외하고는 특이소견은 없었다.

이학적 소견상 좌측 족부의 측면에 분비물이 고인 궤양성 병변이 있었다 (Fig. 1). 분비물을 면봉에 묻혀 그람염색을 시행한 결과 그람양성 구균과 음성 간균이 혼합되어 있었다. Blood Agar Plate (BAP)에 초기 배양하여 종류가 다른 두 가지 집락을 관찰하였고, 그 집락 각각을 다시 BAP에 계대 배양하여 단일 균주를 얻고 각각 다시 그람염색을 하고 MacConkey 배지에도 접종하였다. 하나의 균은 그람양성 구균이며 포도송이 모양을 보이고 MacConkey 배지에는 자라지 않았고, 다른 하나의 균은 그람음성 간균으로 (Fig. 2)와 같은 염색성을 보였고, BAP에는 점조성의 하얀 집락이 관찰되고 (Fig. 3), MacConkey 배지에서는 lactose를 분해하고 산을 생성하여 분홍색 집락이 관찰되었다 (Fig. 4). 단일 균주로 계대 배양된 집락을 따서 각각 Vitek card (BioMerieux Vitek Inc., Hazelwood, MO,

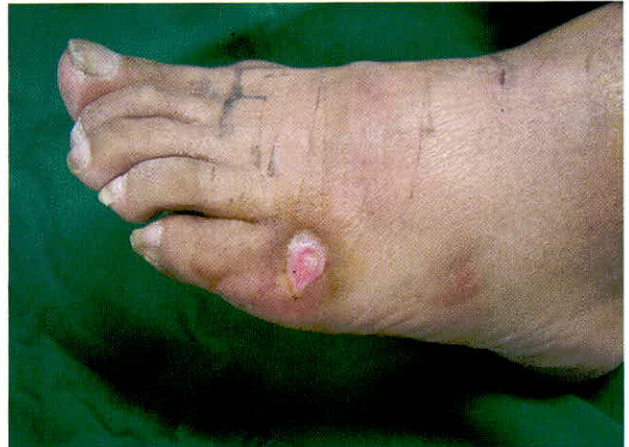

Fig. 1. Ulcer with discharge on the lateral face of left foot.

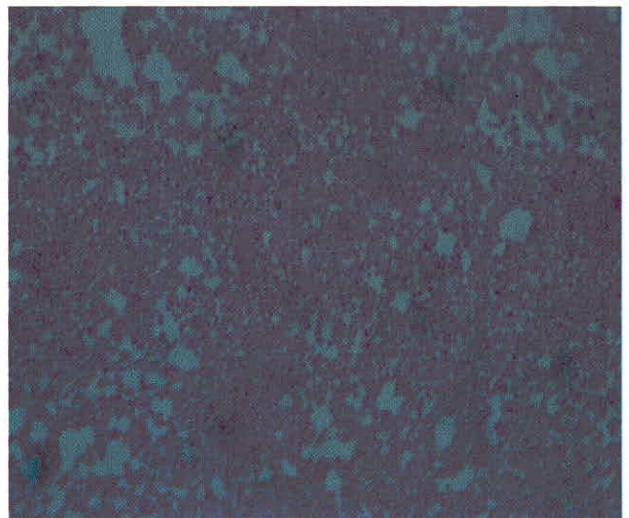


Fig. 2. Cluster of gram negative rods (Gram stain, x 400).

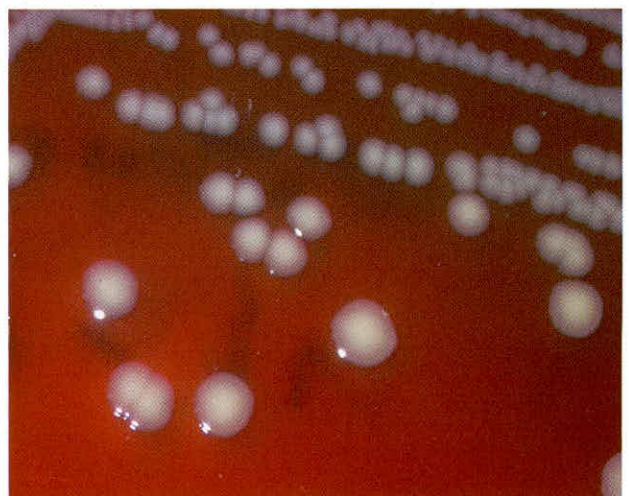


Fig. 3. Whitish, nonhemolytic colonies on Blood Agar Plate.




Fig. 4. Pinkish, wet colonies on MacConkey agar.

Table 1. Results of antibiotic susceptibility test

Antibiotics	MIC (ug/mL)	Interpretation
Amikacin	≤2	S
Amoxicillin/CA	≤2	S
Ampicillin	≤2	S
Ampicillin/sulbactam		S
Cefazolin		S
Cefotaxime	≤1	S
Cefotetan		S
Cefoxitin	≤4	S
Ceftazidime	≤1	S
Ceftriaxone		S
Cephalothin	≤2	S
Ciprofloxacin	≤0.25	S
Gentamicin	≤1	S
Imipenem	≤0.5	S
Nalidixic acid	≤2	S
Netilmicin	≤1	S
Norfloxacin	≤0.5	S
Ofloxacin	≤0.25	S
Piperacillin		S
Piperacillin/tazobactam	≤4	S
Ticarcillin	≤8	S
Ticarcillin/CA	≤8	S
Tobramycin	≤1	S
Trimethoprim/Sulfa	≤20	S
Nitrofurantoin	≤16	S

Abbreviations: MIC, minimum inhibitory concentration; CA, clavulanic acid; Sulfa, sulfamethoxazol; S, susceptible.

USA)를 사용하여 동정한 결과, 그람양성 구균은 *S. epidermidis*로 확인되었고, 그람음성 간균은 *L. adecarboxylata*라는 결과를 보였다. 후자의 경우 균이 생소하여 동정의 정확성을 나타내는 T-index를 확인해보니 0.40으로 비교적 신뢰도가 높게 나왔다. 또한 생화학적 검사의 성상을 다시 검토하여 *L. adecarboxylata*로 결론 지을 수 있었다. 분리된 *L. adecarboxylata*는 항균제 감수성 검사 결과, 시험된 모든 항균제 (amikacin, amoxicillin/clavulanic acid, ampicillin, ampicillin/sulbactam, cefazolin, cefotaxime, cefotetan, cefoxitin, ceftazidime, ceftriaxone, cephalothin, ciprofloxacin, gentamicin, imipenem, nalidixic acid, netilmicin, norfloxacin, ofloxacin, piperacillin, piperacillin/tazobactam, ticarcillin, ticarcillin/clavulanic Acid, tobramycin, trimethoprim/sulfamethoxazole, nitrofurantoin)에 감수성을 보였으며, Minimum Inhibitory Concentration (MIC)는 Table 1과 같았다. 이 환자의 족부 병변에 대한 배양 결과는 *S. epidermidis*와 *L. adecarboxylata*의 공동감염으로 보고되었다. 환자는 혈당 조절과 함께 ceoperazone/sulbactam를 정주하고, 족부 병변에는 silver sufadidazine을 발라 3-4일 만에 병변이 호전되었으며, ciprofloxacin 처방과 함께 퇴원하였다.

고 찰

*L. adecarboxylata*는 음식, 물 등의 여러 환경에서 분리될 수 있고, 인간에게 기회감염을 일으킬 수 있으나 지금까지 감염의 원인균으로 흔히 보고되지 않았고 그 임상적 특징이나 균의 성상에 대한 연구가 미흡한 실정이다. 최근에 간간히 혈액, 객담, 소변, 변, 창상 등의 검체에서 혼합 또는 단독감염으로 보고되고 있다. Stock 등의 연구에 의하면, 이 균은 tetracyclines, aminoglycosides, quinolones, folate pathway inhibitor, chloramphenicol, nitrofurantoin, azithromycin, 대부분의 beta-lactam계 항균제에 자연적 감수성을 보이고, penicillin G, oxacillin, erythromycin, roxithromycin, clari-

thromycin, ketolides, lincosamides, streptogramins, linezolid, glycopeptides, rifampicin, fusidic acid, fosfomycin에 자연내성을 보인다고 한다 (12). 자연내성을 보이는 항생제의 대부분은 Enterobacteriaceae에 속하는 다른 균들과도 유사한 기전으로 내성을 보이거나, fosfomycin에 자연내성을 보이는 것은 아직 확실한 기전이 밝혀지지 않는 것지만 다른 균들, 특히 생화학적 성상이 유사하여 감별이 어려운 *E. coli*와 구별하는데 중요한 감별점이 되고 있다. 한편, 위에 열거된 이 균의 자연내성 항균제보다 자연 감수성 항균제가 많고, Enterobacteriaceae가 동정되었을 때 항균제 감수성 검사를 하는 대부분의 항균제에는 감수성을 보이기 때문에 지금까지 보고된 감염에서 치료 항균제를 선택하는데 어려움은 없는 것으로 알려져 왔다. 그런데, 최근에 Mazzariol 등에 의해 이제까지 이 균에 감수성으로 알려졌던 Ceftazidime, cefotaxime, axtreonam, cefepime에 내성을 보이는 ESBL 생성 균종이 보고되었다 (10). 그런데, 본 증례인 경우는 beta-lactam계 항균제를 포함한 시험한 모든 항균제에 감수성을 보였다.

*L. adecarboxylata*가 임상적으로 흔히 감염을 일으키는 *E. coli*와 생화학적으로 유사하다는 것은 이전의 많은 *E. coli* 감염에서 이 균에 대한 고려 없이 동정되었을 가능성을 배제할 수 없다. *L. adecarboxylata*가 생화학적으로 *E. coli*와 감별될 수 있는 특징은 lysine decarboxylase 양성, malonate assimilation 양성, arabinose와 cellobiose를 fermentation하여 산생성, adonitol과 sorbitol은 fermentation 못하는 성질을 들 수 있다 (3). 이 균의 모양은 MacConkey, desoxycholate-lactose, eosin-methylene blue 배지에서 *E. coli*와 유사하고, IMViC test 결과도 동일하여 일반적인 수기법으로는 두 균간의 판별이 불가능할 수 있다. 따라서, 상품화된 kit를 사용하여야 동정이 용이하고, 그렇지 못하다면 위에 열거된 생화학적 성상을 비교해 보면 *E. coli* 감염과 구별할 수 있을 것이다. 그런데, Sorbitol에 대해서는 *L. adecarboxylata*의 24% 정도에서 산을 생성할 수 있어 (11), 몇몇의 상품화된 kit에서 *Pantoea agglomerans*로 잘못 동정될 수도 있는데, 이런 경우는 indole 반

응 양성, melibios와 ducitol에서 산생성, Voges-Proskauer 반응 음성을 확인하면 *L. adecarboxylata*로 동정할 수 있다 (13). 본 증례에서는 상품화된 Vitek GNI card (bioMerieux Vitek Inc., Hazelwood, MO, USA)로 처음 동정하였고 생화학 검사 중 *E. coli*와 구별할 수 있는 생화학적 성상을 다시 살펴보고 항균제 감수성 성상을 확인한 결과 *L. adecarboxylata*로 결론 지을 수 있었다. 이 균은 외국에서도 소수 보고되고 있고, 우리나라에서도 1998년 복막투석 환자에서 분리된 이래 세 번째 사례로 여겨지나, 저자들은 이 균이 임상 의에게 아직 생소하며, *E. coli*등과의 감별에 주의가 필요하고, 앞으로 출현 가능한 내성균에 대한 관심을 위해 보고하게 되었다.

사실, 균의 정확한 동정을 위해서는 16S rRNA gene sequencing을 통해 확진해야 하지만, 임상검체에서 일반 검사법으로 적용하기에는 너무 많은 비용과 노력이 소요된다. 따라서, 앞으로 임상검체의 균 동정에서 *E. coli*로 나왔으나 성상이 비특이적인 경우에는 항균제 감수성 양성, 특히 fosfomycin에 내성을 보이는지 확인하고, 여러 생화학적 검사 결과를 검토하여 *L. adecarboxylata* 여부를 판단하는 것이 도움이 될 수 있을 것으로 사료된다.

참 고 문 헌

1. Leclerc H. Etude bipchimique d'enterobacteriaceae pigmentees. *Ann Inst Pasteur* 1962;102:776-781.
2. Richard C. Nouvelles especes d'enterobacteriaceae (1979-1983). *Bull Inst Pasteur* 1962;102:726-740.
3. Tamura K, Sakazaki R, Kosako Y, Yoshizaki E. *Leclercia adecarboxylata* gen. nov., comb. nov., formerly known as *Escherichia adecarboxylata*. *Curr Microbiol* 1986;13:179-184.
4. Martinez MM, Sanchez G, Gomez J, Mendaza P, Daza RM. Isolation of *Leclercia adecarboxylata* in ulcer exudates. *Enferm Infecc Microbiol Clin* 1998;16:345.

5. Otani E, Bruckener DA. *Leclercia adecarboxylata* Isolated from blood culture. *Clin Microbiol Newsl* 1991;13:157-158.
6. Daza RM, Iborra J, Alonso N, Vera I, Portero F, Mendaza P. Isolation of *Leclercia adecarboxylata* in a cirrhotic patients. *Enferm Infecc Microbiol Clin* 1993;11:53-54.
7. Temesgen Z, Toal DR, Cockerill FR. *Leclercia adecarboxylata* infections: case report and review. *Clin Infect Dis* 1997;25:79-81.
8. 황현용, 정석훈, 임학, 김미향, 정태전, 최병길. 지속성 외래 복막투석 환자의 투석액에서 분리된 *Leclercia adecarboxylata* 1예. *대한임상미생물학회지* 1998;1:113-116.
9. 이남용, 기창석, 김원기, 백경란, 김성민 송재훈. *Leclercia adecarboxylata*와 *Escherichia hermannii*에 의한 Hickman 카테터와 관련한 균혈증 1예. *감염* 1999;31:167-170.
10. Mazzariol A, Zuliani J, Fontana R, Cornaglia G. Isolation from blood culture of a *Leclercia adecarboxylata* strain producing an SHV-12 extended-spectrum beta-lactamase. *J Clin Microbiol* 2003;41:1738-1739.
11. Farmer JJ. Enterobacteriaceae: introduction and identification. In: Murray P, Baron E, Pfaller M, Tenover F, Tenover R, eds. *Manual of clinical microbiology*. Washington, DC: American Society for Microbiology, 1995;438-449.
12. Stock I, Burak S, Wiedemann B. Natural antimicrobial susceptibility patterns and biochemical profiles of *Leclercia adecarboxylata* strains. *Clin Microbiol Infect* 2004;10:724-733.
13. Gavini F, Mergaeri J, Beji A et al. Transfer of Enterobacter agglomerans (Beijerinck 1888) Ewing and Fife 1972 to Pantoea gen. nov. as Pantoea agglomerans comb. nov. and description of Pantoea dispersa sp. Nov. *Int J Syst Bacteriol* 1989;39:337-345.