

전이성 선암에 동반된 상둔신경병증 1례

신 지 남*

제주대학교 의학대학 재활의학교실

Superior gluteal neuropathy associated with metastatic adenocarcinoma

Ji-Nam Shin*

Department of Physical Medicine and Rehabilitation
Cheju National University, Jeju 690-756, Korea

Abstract: Superior gluteal neuropathy is an uncommon disorder caused by trauma, injection, surgery, external compression and rarely by neoplasm. This is the first case report of superior gluteal neuropathy associated with metastatic adenocarcinoma from unknown origin. An 84-year-old woman with hip pain and digital gangrene, diagnosed as superior gluteal neuropathy combined with subclinical sensory polyneuropathy on electromyography and nerve conduction study, later proved to have a metastatic adenocarcinoma from unknown origin to pelvis. The digital gangrene was diagnosed as a paraneoplastic acral vascular syndrome. In conclusion a metastatic adenocarcinoma as a hidden malignancy can be a possible cause of superior gluteal neuropathy.

Key words: superior gluteal, paraneoplastic syndrome, metastatic adenocarcinoma, polyneuropathy

서 론

상둔신경병증 (superior gluteal neuropathy)은 주로 둔부의 주사, 수술, 외상, 종양과 관련되어 발생된다고 보고되어 있는 흔하지 않은 질환이며 (1-7), 특히 종양과 관련하여 발생하는 경우는 매우 드물다. 저자는 종양연관성 말단 혈관 증후군 (paraneoplastic acral vascular syndrome) 및 골반의 전이성 선암과 동반하여 발생한 상둔신경병증 1례를 경험하였기에 보고하는 바이다.

증 례

84세 여자 환자가 좌측 고관절 부위의 통증을 주소로 근전도 검사실에 의뢰되었다. 통증은 약 6개월 전 자발적으로 발생하였으며, 처음에는 좌측 슬부 및 서혜부의 통증으로 시작하여 차츰 좌측 고관절 부위의 깊숙한 곳으로 이동하였고, 쑤시는 듯 했으며, 물리치료나 약물치료를 받아도 호전되지 않았고 점차 악화되었다. 내원 약 40일 전에는 좌측 새끼두덩 (hypothenar) 부위에 통증, 청색증, 감각저하가 발생하였고 차츰 전완의 내측부위까지 통증이 심하여졌으며, 내원 수

*Corresponding Author: mk447hc@yahoo.co.kr

일 전에는 좌측 제 4, 제 5 수지의 말단부위에 괴사가 발생하여 (Fig. 1), 본원 내과로 입원하여 진단과정 중에 있었다. 과거력 상 약 5년 전부터 항고혈압약제를 투약하고 있었고, 약 2년 전 폐결핵으로 항결핵제 투약 도중 약 2개월 만에 중단한 경력이 있었다. 가족력 상에는 특이소견은 없었다. 외견상 매우 여위어 보였으며 좌측 제4, 제5지의 원위지절간 관절 이하 부위에 괴사된 부위가 관찰된 이외에 특이한 점은 없었다. 신경학적검사상 근력은 좌측 고관절의 외전근이 도수근력검사상 Fair+등급으로 감소되어 있었으며 이외의 근육들에서는 정상적인 근력을 보였다. 감각저하는 없었고, 심부건반사는 정상적이었으며, 상부신

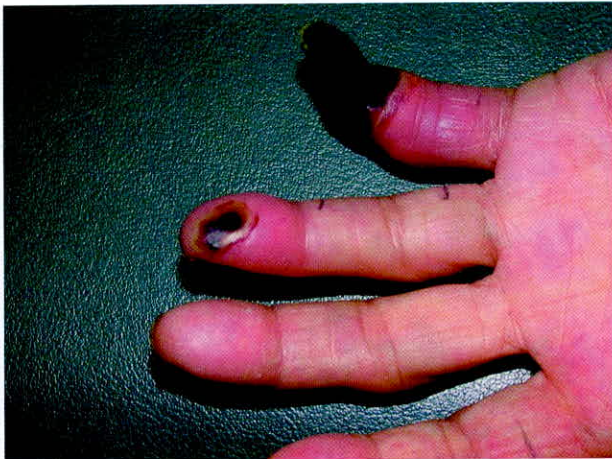

Fig. 1. Digital gangrene on Left 4th and 5th finger tips with mummification.

경원병변의 징후는 관찰되지 않았다. 패트릭검사 (Patrick's test) 상 음성이었고, 운동범위는 양측 고관절과 좌측 슬관절에서 경미한 제한 소견을 보이는 이외에 모든 관절에서 정상범위에 있었다. 신경전도 검사는 양측 상하지에서 시행하였으며, 양측 천비골 신경 및 비복신경의 감각신경활동전위 (SNAP, sensory nerve action potential)의 진폭이 감소되었고, 좌측 천비골신경의 신경전도속도가 약간 감소되었으며, 운동신경에서는 뚜렷한 이상 소견은 보이지 않았다 (Table 1). 근전도검사는 좌하지에서 시행하였으며, 좌측 대퇴근막간장근과 중둔근에서 비정상자발전위 (abnormal spontaneous activity)가 다수 관찰되었으며, 대둔근에서는 약간의 양성예파 (positive sharp wave)가 관찰되었다 (Table 2). 좌측 상둔신경병증의 소견이 뚜렷하였으므로, 골반내의 신생물 등에 대한 검사를 제안하였다. 골반부위의 전산화단층촬영검사 상 좌측 장골, 천골, 대퇴경부에 걸친 골용해성병변을 일으키는 거대한 비균질성 종괴가 관찰되었으며 (Fig. 2), 천골의 생검에서 전이성선암으로 판명되었다 (Fig. 3). 좌측 수지의 괴사증은 중앙연관성 말단 혈관 증후군으로 진단되었다 (8). 이 후 원발 병소를 찾으려는 진단과정 중 환자의 전신상태가 불량하였으므로 더 이상의 적극적인 검사는 시도하기가 어려웠다. 환자에게 보존적 치료를 시행한 결과 수지괴사증은 약간 호전되었으나 좌측 하지의 심한 통증은 점차 악화되었다.

Table 1. Nerve conduction study

Nerve	Distal Latency (ms)	Amplitude (mV*, μV^{**})	Conduction Velocity (m/s)	
			Right/Left	Right/Left
Motor	Median	4.2/7.8	62.0/55.6	
	Ulnar	10.2/9.9	58.2/55.2	
	Common Peroneal	5.7/6.2	55.3/44.0	
	Posterior Tibial	11.1/10.0	46.2/42.0	
Sensory	Median	30.5/39.9	42.4/41.2	
	Ulnar	37.0/24.8	40.6/44.4	
	Superficial Peroneal	7.5/3.1	41.8/30.8	
	Sural	5.2/3.6	35.4/36.8	

* : mV for Motor nerve, **: μV for Sensory nerve

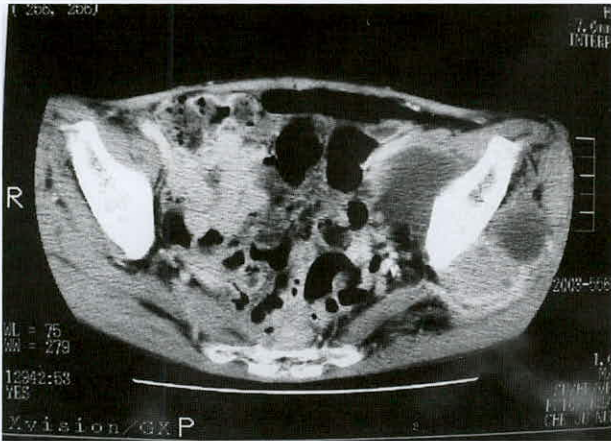


Fig. 2. Computed tomography of pelvis showed huge heterogenous attenuated mass with osteolysis in Left ilium, sacrum and femur neck.

이 후 2차례 전신쇠약으로 인하여 입퇴원을 반복한 후, 환자는 근전도검사를 시행한지 4개월 만에 폐렴으로 사망하였다.

고 찰

상둔신경 손상의 원인은 몇가지 증례가 보고되고 있다. 둔부와 고관절부위의 외상에 의하여 발생된 례 (4, 5), 이상근 (piriformis)에 발생한 국소성 근육띠에 의하여 발생된 례 (9, 10), 혼수나 마취상태의 환자에서 발생된 례 (11) 등은 국소적인 압박에 의해 발생한 신경포착증후군이라 하겠다. 해부학적 위치상 의인성

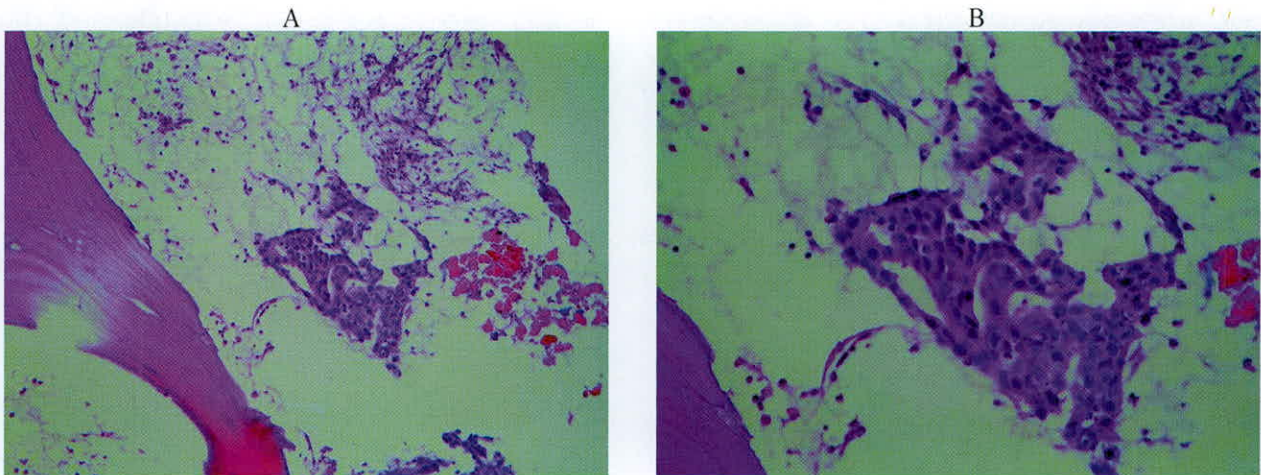


Fig. 3. (A) Microscopic finding of biopsy specimen from sacrum reveals tumor cell nests of glandular arrangement in marrow space (x200). (B) Tumor cells show strong positivity in their cytoplasm (x400).

Table 2. Needle electromyographic study

Muscle	Spontaneous Activity				MUAP			
	Fib	PSWs	CRD	Fasc	Amp	Dur	PPP	Rec
Lt. Lumbar paraspinalis	0	0	0	0	N	N	N	N
Lt. Vastus medialis	0	0	0	0	N	N	N	N
Lt. Gluteus medius	++	++	+	0	N	N	N	R
Lt. Tensor fascia lata	++	++	0	0	N	N	N	R
Lt. Gluteus maximus	0	+	0	0	N	N	N	N
Lt. Tibialis anterior	0	0	0	0	N	N	N	N
Lt. Peroneus longus	0	0	0	0	N	N	N	N
Lt. Gastrocnemius	0	0	0	0	N	N	N	N

MUAP: Motor unit action potential, Fib: Fibrillation, PSWs: Positive sharp wave, Fasc: Fasciculation, Amp: Amplitude, Dur: Duration, PPP: Polyphasicity, Rec: Recruitment pattern, N: Normal, R: Reduced, Lt.: Left

으로 발생하는 경우가 종종 보고되었는데, 둔부의 근육주사에 의해 발생한 례 (1), 정형외과적인 수술시 Hardinge approach에 의해 발생한 례 (2), 비뇨기과적인 수술인 부분적 신장절제술(partial nephrectomy) 후 발생한 례, 고관절 치환술에 의해 발생한 례 (3) 등이다. 장골동맥의 거짓동맥류 (pseudoaneurysm)의 압박에 의하여 발생한 례 (12), 제 4-5요추간의 척추전방전위증에 의하여 발생한 례 (13)도 보고된 경우가 있다.

문헌고찰 결과 종양과 관련하여 발생한 경우는 1 례를 찾을 수가 있었는데, Paik et al. (2000)은 유전성 다발성 뼈돌출증 (hereditary multiple exostoses)에서 다발성으로 발생한 신경병증에서 상둔신경, 하둔신경 (inferior gluteal nerve) 및 좌골신경이 동시에 침범된 1 례를 보고하였다 (6). 본 증례와 같은 상둔신경병증은 아니나 유사한 경우로 LaBan et al. (1982)은 대장 직장암의 제거술 후 국소적 재발에 의하여 발생한 하둔신경병증 5 례를 보고하였는데, 5 례 모두 후대퇴피신경병증 (posterior femoral cutaneous neuropathy)이 동반되어 있었다 (7). 본 증례는 종양연관성 증후군으로서 말단 혈관 증후군과 말초신경병증을 동반하고 있었던 점에서 기존의 증례들과 차이가 있다.

해부학적으로 제 4, 5요추 신경근 및 제 1천추 신경근이 골반 내에서 천수신경총 (sacral plexus)을 이룬 후, 후방으로 상둔신경이 기시하며, 이 신경은 상둔동정맥 (superior gluteal artery & vein)과 함께 이상근의 상부를 지나 대좌골공을 통과한 후 장골과 접촉하면서 중둔근과 소둔근 사이를 지나며, 고관절의 외전근인 중둔근, 소둔근, 대퇴근막간장근에서 종지하는 신경이다 (14). 본 증례에서 전산화단층촬영 소견은 종양의 위치가 장골의 내외측에 연하여 대좌골공의 상부에 위치하고 있어 상둔근신경의 분포부와 일치하여 상둔신경병증의 존재를 뒷받침하였다. 그러나 종양피가 골반강의 내외측에 모두 존재하므로 병변의 정확한 위치가 대좌골공의 통과 전인지 후인지는 확실치가 않았다. 본 증례에서 근전도검사 소견상 대둔근에서도 약간의 양성예파가 관찰되어 하둔신경의 침범 가능성도 있기는 하나, 종피의 위

치, 임상증상을 고려하고, 근전도 검사시의 술기상 문제 등을 감안하면 하둔신경병증이 동반되었을 가능성은 적다고 생각된다.

상둔신경병증의 임상증상은 고관절의 외전 근력의 약화로서 환자는 특징적인 Trendelenberg 보행을 하게 되며, 주로 둔부에 통증을 호소한다. 이 경우 감별진단으로는 근육병증 또는 고관절의 병변이 있다 (15). 본 증례와 같이 골전이암의 경우도 고관절부 통증을 유발할 수 있으므로 감별이 필요하며, 따라서 고관절 또는 둔부의 통증을 호소하는 노인의 경우 근전도검사는 유용한 진단검사가 될 수 있을 것으로 생각된다.

종양연관성 말초신경병증 (paraneoplastic peripheral neuropathy)의 원발암으로서 가장 흔한 것은 폐암이며, 위암, 대장암, 직장암 등도 보고된 바 있다 (16). 종양연관성 말초신경병증의 정확한 유병율은 아직 잘 알려지지 않고 있으며, 전형적인 형태는 아급성 다발성 감각신경병증 (subacute sensory polyneuropathy)이다. 혼합형 축삭신경병증 (mixed axonal neuropathy), 탈수초성신경병증 (demyelinating neuropathy), 혈관염 (vasculitis), 운동신경원병 (motor neuron disease) 등도 드물게 보고되고 있다 (17). 종양이 간접적으로 말초신경을 침범하는 기전은 아직 확실치 않으나 종양 항원에 의해 유발된 자가면역반응으로 추측되고 있다 (16, 18). 이와 같은 가설은 종양 환자의 감각신경병증이 Anti-Hu antibody, CD8+cytotoxic T cell, HLA I supertype 등과 밀접한 연관이 있다는 최근의 연구들이 뒷받침하고 있다 (16, 18). 종양연관성 감각신경병증은 병리학적으로 배측 근신경절 (dorsal root ganglion)의 염증과 퇴행 소견을 보인다 (19). 본 증례에서 신경전도검사 결과와 임상증상을 종합해 볼 때 아급성 감각신경병증을 시사하는 소견이었으며, 이는 기존의 연구보고 들과 일치하는 결과이다. 좌측 천비골신경의 신경전도속도가 약간 감소되었던 것은 탈수초성 병변의 가능성도 있지만, 검사 시 피부의 온도가 저하되어 있음을 감안하여 해석해야 할 것으로 생각된다.

본 증례는 종양연관성 말단 혈관 증후군으로서 수지 괴사증이 동반되었던 점 역시 특이한 점이라고 하

겠다. 이에 대하여는 김 등이 고찰한 바 있다 (8).

결론적으로 노인에서 고관절 통증을 호소하는 경우에 종양의 가능성을 염두에 두어야 하며, 이와 연관된 상둔신경병증을 감별진단에 포함해야 할 필요가 있어 보인다. 또한 근전도 및 신경전도검사는 이러한 목적에 매우 유용할 것으로 생각된다.

감사의 글

본 논문은 타학술지 (김재왕 등. 대한피부과학회지 2003;41(11):1513-1516)에 게재된 증례를 전기진단학적 관점에서 재고찰 하였음을 밝히는 바이다. 아울러 관련 자료와 조언을 제공해 주신 김재왕, 김진석, 강현욱, 이성숙 교수님께 깊은 감사를 드린다.

참고 문헌

1. Kaufman MD. Isolated superior gluteal neuroapthy due to intramuscular injection. *N C Med J* 1988;49:85-86.
2. Ramesh M, O'Byrne JM, McCarthy N, Jarvis A, Mahalingham K, Cashman WF. Damage to the superior gluteal nerve after the Hardinge approach to the hip. *J Bone Joint Surg Br* 1996;78:903-906.
3. Donofrio PD, Bird SJ, Assimos DG, Mathes DD. Iatrogenic superior gluteal mononeuropathy. *Muscle Nerve* 1998;21:1794-1796.
4. Tesio L, Bassi L, Galardi G. Transient palsy of hip abductors after a fall on the buttocks. *Arch Orthop Trauma Surg* 1990;109:164-165.
5. Willick SE, Margherita AJ, Carter GT. Isolated superior gluteal nerve injury: Two case reports. *Muscle Nerve* 1998;21:951-953.
6. Paik NJ, Han TJ, Lim SJ. Multiple peripheral nerve compressions related to malignantly transformed hereditary multiple exostoses. *Muscle Nerve* 2000;23:1290-1294.
7. LaBan MM, Meerschaert JR, Taylor RS. Electromyographic

evidence of inferior gluteal nerve compromise: an early representation of recurrent colorectal carcinoma. *Arch Phys Med Rehabil* 1982;63:33-35.

8. 김재왕, 김진석, 이종주. 전이성 선암에 동반된 종양연관성 말단 혈관 증후군 1예. *대한피부과학회지* 2003;41:1513-1516.
9. Rask MR. Superior gluteal nerve entrapment syndrome. *Muscle Nerve* 1980;3:304-307.
10. Plihal E, Saudan Y, Vischer TL, Roth G. Superior gluteal nerve entrapment neuropathy. *Schweiz Jundsch Med Prax* 1989;78:326-329.
11. Stohr M. Sciatic and gluteal nerve lesions during coma and anesthesia. *Fortschr Neurol Psychiatr Grenzgeb* 1976;44:706-708. abstract
12. Grisold W, Karnel F, Kumpan W, Hitzemberger P, Zifko U. Iliac artery aneurysm causing isolated superior gluteal nerve lesion. *Muscle Nerve* 1999;22:1717-1720.
13. de Jong PJ, van Weerden TW. Inferior and superior gluteal nerve paresis and femur neck fracture after spondylolisthesis and lysis: a case report. *J Neurol* 1983;230:267-270.
14. Basmasian JV. Grant's method of anatomy. 10th ed. Baltimore: Williams & Wilkins, 1980:225-226, 258-259.
15. Staal A, van Gijn J, Spaans F, Hasan D. Mononeuropathies: examination, diagnosis and treatment. 1st ed. London: WB Saunders, 1999:113-115.
16. Dyck PJ, ed. Peripheral neuropathy. 3rd ed. Philadelphia: WB Saunders, 1993:1583, 1586-1589.
17. Oh SJ. Clinical electromyography: nerve conduction studies. 2nd ed. Baltimore: Williams & Wilkins, 1993:491-492, 552, 598-599.
18. Tanaka K. A study on pathomechanisms of paraneoplastic neurological syndrome. *Hinsho Shinkeigaku* 2001;41: 1150-1152. abstract
19. Anderson NE, Rosenblum MK, Graus F, et al. Autoantibodies in paraneoplastic syndromes associated with small-cell lung cancer. *Neurology* 1988;38:1391.