

## 전방포도막염을 동반한 구진상 유육종증

김재왕<sup>1</sup>, 고혜림<sup>2</sup>제주대학교 의과대학 <sup>1</sup>피부과학교실, <sup>2</sup>의학과

## Abstract

## Papular sarcoidosis accompanied with anterior uveitis

Jae-Wang Kim<sup>1</sup> and Hye-Rim Ko<sup>2</sup>Department of <sup>1</sup>Dermatology, <sup>2</sup>Medical course, Jeju National University School of Medicine, Jeju, Korea

Sarcoidosis is a multi-systemic non-caseating granulomatous disorder of unknown origin. The cutaneous manifestations of sarcoidosis often enable the dermatologist to be the first physician to make the diagnosis. In the Western countries, maculopapular lesions are the most common cutaneous manifestation of granulomatous involvement in sarcoidosis. However, subcutaneous sarcoidosis has been known to be most common subtype in the Korean literature. Herein, we present a rare case of papular sarcoidosis accompanied with chronic anterior uveitis. (J Med Life Sci 2009;6:134-137)

Key Words : Sarcoidosis, Papular

## 서론

유육종증(sarcoidosis)은 폐, 림프절, 안구, 간, 비장, 뼈, 근육, 골수, 심장, 중추신경계, 신장, 내분비계 등 내부 장기를 침범하는 원인 불명의 질환으로서 급성 일과성 경과를 보이거나 만성 진행성 경과를 보인다<sup>1)</sup>. 본 질환은 20-40대 미국계 흑인 여성 및 스칸디나비아인에서 가장 흔하며, 일본을 제외한 아시아권에서는 비교적 드문 편이다<sup>2)</sup>. 유육종증의 25%에서는 피부 증상을 수반하는데 이는 전신성 유육종증에 따른 이차적 소견일 경우가 가장 많으며, 피부 유육종증의 10-25%에선 다른 장기의 침범 없이 피부에만 국한되어 발생한다<sup>3)</sup>. 유육종증은 자각 증상 없이 흉부 X-선 촬영 소견을 통해 우연히 발견되는 경우가 가장 많으나 전체 내원 환자의 10%는 피부 증상으로 발견되기도 한다<sup>4)</sup>. 현재까지 국내 피부과 관련 학술지에는 다양한 병변의 양태로 발생한 20여건의 증례가 발표된 바 있으며<sup>5-8)</sup>, 국내에서도 유육종증의 발생 빈도는 과거에 비해 점차 증가하는 것으로 추정된다. 그러나 피부 유육종증은 2기 매독처럼 너무나 다양한 형태로 발현되므로 이학적 소견만으로는 진단이 불가능하며, 피부병리학적 검사를 통해 여러 질환이 배제된 이후에 진단될 수 있으므로 조기 발견이 그만큼 중요하다고 하겠다. 저자들은 전방포도막염을 동반하면서 뒷목 및 다리의 다발성 피부 병변을 보인 49세 여자

환자의 증례를 보고하는 바이다.

## 증례

49세 여자가 뒷목과 다리에 발생한 무증상의 다발성 피부 병변을 주소로 내원하였다. 환자는 내원 2년 전부터 만성적인 전방포도막염으로 개인 안과의원에서 지속적인 치료를 받았으나 재발성 경과를 보여왔으며, 피부의 이상은 1년 전부터 자각하기 시작했다. 이학적 소견 상 뒷목과 오른쪽 무릎에서는 경계가 명확한 암갈색의 비인설성 원형 구진들이 관찰되었으며(Fig. 1). 왼쪽 다리에서는 피부색의 견고한 비압통성 침윤 결절이 1×1.5 cm 크기로 촉지되었다. 일반혈액검사상 백혈구감소증(3,500 /mm<sup>3</sup>), 림프구감소증(10%)을 보였으나, 간기능 검사, 일반화학검사, 요검사, 24시간 뇨 칼슘, 흉부 X-선 촬영, 심전도 등은 정상이었고, VDRL, FANA, 류마티스인자, ANCA, 이상초과민 검사(pathergy test) 등은 음성이었다. 혈청 ACE (angiotensin converting enzyme)는 85 IU/L (정상: 8-25IU/L)로 증가하였고, 혈청 CD4/CD8 림프구비는 1.2:1로 감소되었다(정상: 1.5-2.5:1). 뒷목과 오른쪽 무릎의 구진 병변에서 시행한 조직생검상 상하부 진피에 걸쳐 잘 구획된 육아종성 침윤이 다수 관찰되었다. 육아종은 작고 둥글며 경계가 명확하고 괴사 소견이 없는 비건락성(non-caseating) 유상피세포양(epithelioid) 육아종으로서 주변에 림프구성 침윤을 동반하지 않고 미세한 reticulin 섬유 다발에 의해 둘러싸여 있었다(Fig. 2). PAS, Gram, AFB 염색 등에서 이상 소견은 관찰되지 않았다. 한편 왼쪽 다리의 침윤성 병변에 대해서는 외과적 절제술에 이은 조직 생검을 시행한 결과, 육아종성

Address for correspondence : Jae-Wang Kim  
Department of Dermatology, Jeju National University School of Medicine, 66 Jejudaehakno, 690-756, Jeju, Korea  
E-mail : rulid@jejunu.ac.kr

침윤이나 지방층염은 없었으며, 망상진피에서 시작하여 피하지방까지 연장된 비염증성 석회침착 소견을 보였다. 이상의 검사 소견을 통하여 피부 유육종증으로 진단하고 triamcinolone acetonide(2.5-5 mg/cc) 병변내주입술을 4주 간격으로 4회 시행한 결과 뒷목과 오른쪽 무릎의 병변은 소실되었다. 왼쪽 다리의 피부 석회침착증(calcosinosis cutis) 부위는 외과적 절제술을 시행한 지 6개월이 지난 현재 경미한 위축성 반흔이 남은 상태이다. 만성 포도막염에 대해서는 안과에서 국소 스테로이드 점안액과 함께 경구 prednisolone 30-40 mg/day를 2개월 간 투약한 후 6개월에 걸쳐 5-10 mg/day로 감량 투여중이며 더 이상의 악화는 보이고 있지 않다.

Figure 1. A. Scattered asymptomatic red-brown fleshy papules on her nuchal region. B. Elevated rounded brown colored nodule involving right knee region.

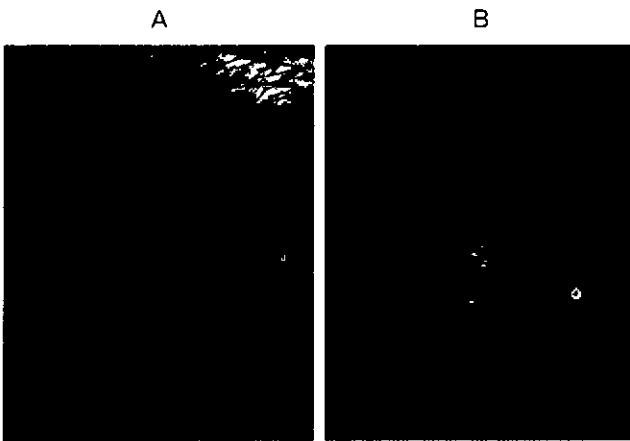
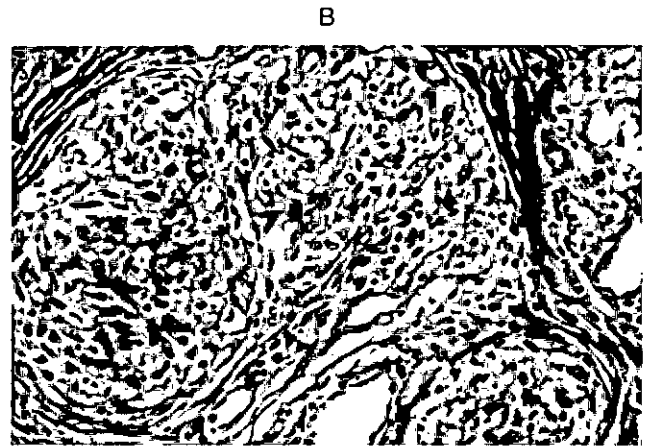


Figure 2. A. Well delimited non-caseating naked tubercles composed of islands of epithelioid cells in the whole dermis (H & E, X 50). B. Highly magnified view of typical epithelioid granulomas intermingled with scanty lymphocytes and surrounding reticulin fibers (H & E, X 400).



**고찰**

유육종증은 인종이나 지역에 따라 임상적 소견이 상이한 것으로 알려져 있는데 피부 유육종증에 대해 조사된 국내 연구에 따르면 남녀 비는 1:5이고 평균 연령은 44세인 것으로 나타났다<sup>7)</sup>. 또한 전체 유육종증의 30-70%에서 피부 병변이 동반되는 것으로 나타나 외국 문헌의 25%에 비해 동양인에서는 피부를 보다 흔히 침범하는 경향이 있는 것으로 추정된다<sup>5-8)</sup>. 유육종증의 피부 병변은 조직학적으로 특징적인 비건락성 유사피세포양 육아종이 관찰되는 특이적 병변과 육아종이 없는 비특이적 병변으로 분류된다. 특이적 병변으로는 미세구진형 혹은 발진상(micropapular or eruptive) 병변, 반구진, 결절, 판, 윤상 병변, 침윤성 반흔, 피하 결절, 동창루푸스(lupus pernio), 혈관루푸스양(angiolupoid) 병변, 어린선, 궤양, 건선양, 태선양, 사마귀양, 홍피증양(erythrodermic), 편축성 다리 부종, 경피증양, 홍반성 루푸스양 병변, 위축성 병변, 저색소성 병변, 육아종성 구순염, 관통성 병변, 재대형(umbilicated), 반흔성 탈모, 환상 탄력섬유용해성(annular elastolytic) 병변, 점막 병변, 외음부 병변, 혈관염 등이 있으며, 비특이적 병변으로는 홍반결절(erythema nodosum), 다형홍반(erythema multiforme), 양진(prurigo), 피부 석회침착증, 조갑이영양증, 안검부종 등이 있다<sup>1, 9-11)</sup>. 가장 진단 특이적인 것은 동창 루푸스로 비중력, 비점막, 골, 상기도, 폐, 안구를 잘 침범하며 심각한 반흔을 유발한다<sup>1, 3)</sup>. 외국에서는 특이적 병변 중 구진 혹은 반구진이 가장 흔하나 국내에선 피하 결절이 43%로 가장 흔하다<sup>5-7)</sup>. 구진성 병변으로 대표되는 특이적 병변은 대개 다발성으로 단단하고 탄력성이 있고 색조는 자주색, 갈색, 황색, 붉은색을 띠며 10%에서만 소양감을 호소한다<sup>3)</sup>. 특이적 병변의 호발 부위는 안면, 입술, 안와, 뒷목, 팔, 다리, 몸통, 엉덩이 등이며, 특히 동창루푸스는 이마, 귀, 코, 손가락, 발가락, 뺨 등에 가장 잘 나타난다<sup>1)</sup>. 국내에 가장 많은 피하 결절 즉 Darier-Roussy 유육종증은 40-50대 여자에 많고, 몸통과 팔다리에 1-3cm 크기의 무통성, 유동성, 심재성 결절로 나타난다<sup>6, 8)</sup>. 홍반결절은 외국에선 가장 흔한 비특이적 병변인데 반해 국내에선 6% 미만으로 드문 편이다<sup>7)</sup>. 홍반결절이 동반될 경우는

L?fgren씨 증후군에서 관찰되는 바처럼 급성 경과를 밟아 예후가 좋다고 잘 알려져 있다<sup>2, 3)</sup>. 반구진에 비해 판상 병변, 윤상(환상) 병변, 피하 결절, 동창루푸스 등은 곧 낭종, 만성 포도막염, 폐 섬유화 등 전신성 합병증을 잘 동반하므로 예후가 불량한 것으로 보고되어 왔다<sup>2, 9)</sup>. 그러나 최근엔 피하 결절의 상당수는 급성 경과를 보이므로 오히려 예후가 좋다고 밝혀졌고<sup>6, 7)</sup> 피부 병변의 종류 자체가 단독으로 유육종증의 예후를 결정하기보다는 유육종증의 병기에 따라 급성 병변인 경우는 1-5년 내에 자연 완유를 보이는 등 예후가 양호하고, 만성 병변은 진행성 경과를 보인다는 견해가 일반적이다<sup>1)</sup>. 본 증례는 49세 여자 환자로서 뒷목과 무릎에 걸쳐 다발성의 구진상 유육종증이 관찰되었으며, 왼쪽 다리에서 비특이적 병변인 피부 석회침착증이 발견되었다. 본 환자에서는 국내에서 가장 흔한 피하 결절은 없었으며 비특이적 병변인 홍반결절도 관찰되지 않았다. 그러나 특이적 병변인 구진과 비특이적 병변인 피부석회침착증이 병발했다는 점에서 흥미로운 병례라고 할 수 있다.

진단적 검사로는 피부 병변, 폐 조직 등에 대한 병리조직검사가 가장 중요하며, AFB, GMS, PAS 등의 특수 염색을 통해 마이코박테리아, 곰팡이 등의 감염성 원인을 배제해야한다<sup>2)</sup>. 병리조직학적으로 본 병증은 비건락성 유사피세포양 육아종이 주로 상부 진피에서 관찰되며, Langhans형 다핵성 거대세포, 성상체(asteroid body), Schaumann body 등이 때로 나타나고, 육아종 주변으로는 희박한 림프구 침윤과 함께 육아종 내부를 향하는 reticulin 섬유다발의 증식이 관찰된다<sup>9, 11)</sup>. 표피 증식, 혈관염, 부분적인 간질성 괴사, 석회침착, 육아종의 경표피 제거현상도 드물게 보고된 바 있으나<sup>11)</sup>. 본 증례에선 전형적인 유사피세포양 육아종이 진피 내에 관찰되었다. 혈청 ACE는 민감도 및 특이도가 각각 60%, 70%로 진단적 특이성과는 관련이 없으나 질환의 활동성, 치료 반응성이나 육아종의 총질량을 평가하는 지표가 될 수 있다<sup>9)</sup>. Kveim-Stilzbach 검사는 림프절이나 비장에서 추출한 항원액을 피내검사하여 4-7주 후 특징적 육아종이 형성됨을 조직학적으로 확인하는 방법이지만 피부 유육종증에서는 임상적 의의가 크지 않다<sup>11)</sup>. 제반 검사 상에선 백혈구감소증, 림프구감소증, 빈혈, 혈소판감소증, 호산구증다증, ESR 상승, 과칼슘혈증, 과칼슘뇨증, 과감마글로불린혈증, 간기능 검사 이상, 혈중 CD4:CD8비의 역전(<1.5:1), tuberculin이나 DNCB 등에 대한 지연형 과민반응 감소, 항핵항체 양성, 류마티스인자 양성, 심전도 이상 등이 동반될 수 있다. <sup>2)</sup>. 90%에서 폐문부 림프절(폐문 선 병증), 오른쪽 기도주변(paratracheal) 림프절, 종격동 림프절의 종대 등 폐 침범을 동반하므로 흉부 X-선 촬영, HRCT 등을 필수적으로 시행해야하며, 흉강 내 림프절 종대와 더불어 눈물샘, 침샘 등 폐외 침범 여부를 확인하기 위한 전신 Gallium-67 scan을 시도할 수 있다. 폐 침범 시는 기관지폐포성 세척(bronchoalveolar lavage)상 CD4:CD8 비가 증가되며(>3.5:1), 폐기능 검사상 폐환량, 이산화탄소 확산능력 등의 감소를 보인다<sup>9)</sup>. 전방포도막염 등 안 증상은 25%에서 나타나므로 세극등 검사 등 안과적 검진 역시 필수적 검사로 알려져 있다<sup>9)</sup>. 본 환자에선 백혈구감소증, 림프구감소증, 혈청 ACE 증가 외에는 다른 이상 소견은 관찰되지

않았고 폐 침범 등 위중한 전신 장기의 침범 소견도 발견되지 않았다. 그러나 유육종증에 특징적인 전방포도막염이 만성 단계에서 발견되었으므로 안유착, 백내장, 녹내장, 시력 저하 등의 합병증이 예상되며, 만성 포도막염 자체가 유육종증의 불량한 예후를 시사하는 지표이므로 향후에도 지속적인 치료와 관찰이 필요하다고 본다.

아무런 자각 증상이 없고 제 1기 수준의 폐 침범을 보일 경우는 정기적 추적 검사만 필요하며, 경미한 전신 증상에 대해서는 NSAIDs의 대증적 사용이 우선 추천된다<sup>1)</sup>. 급성기 발열 및 체중 감소, 제 2기 이상의 활동성 폐 질환, 심근 이상, 중추신경계 이상, 활동성 안 병변, 과칼슘혈증 등 전신적 침범을 보일 경우는 경구 prednisolone 투여가 가장 효과적이거나 1년 이상 장기간의 투여를 요하므로 methotrexate, hydroxychloroquine, azathioprine, cyclophosphamide, cyclosporine, thalidomide, allopurinol, isotretinoin 등 비스테로이드계 약물을 시도할 수 있다<sup>12-14)</sup>. 피부 병변은 원칙적으로 triamcinolone 병변내주입법이 1차 치료법이지만 이에 반응하지 않을 경우 hydroxychloroquine, prednisolone, UVA1, etanercept 등을 시도할 수 있다<sup>1)</sup>. 본 환자에서는 경구 prednisolone 투여와 함께 triamcinolone 병변내주입으로 피부 병변은 거의 소실되었으나 현재까지 만성 포도막염을 동반하고 있으므로 향후 1년 이상에 걸친 전신 스테로이드 투여로 전신적 부작용이나 합병증이 우려될 경우 비스테로이드계 약물을 통한 대체 치료를 고려해봐야 될 것으로 예상된다.

유육종증의 불량한 예후를 시사하는 인자로는 40대 이상의 연령, 미국계 흑인, HLA-Bw13, 만성 활동성 포도막염, 제 3, 4기 폐 침범, 폐출혈, 폐성 고혈압, 기도 침범, 중추신경계 증상, 심근 이상, 골 낭성 병변, 동창루푸스, 판상 병변, 환상 병변 등을 보일 경우이다<sup>2, 3)</sup>. 본 환자는 40대 이상에서 만성 활동성 포도막염을 동반하였으므로 현재 피부 병변은 소실되었더라도 향후 전신 증상이 악화될 가능성을 염두에 두어야 할 것으로 보인다.

**참 고 문 헌**

- 1) English III JC, Patel PJ, Greer KE. Sarcoidosis. J Am Acad Dermatol 2001;44:725-43.
- 2) Jones RE, Chatham WW. Update on sarcoidosis. Curr Opin Rheumatol 1999;11:83-7.
- 3) Chesnutt AN. Enigmas in sarcoidosis. West J Med 1995;162:519-26.
- 4) Marcoval J, Moreno A, Mana J. Papular sarcoidosis of the knees: a clue for the diagnosis of erythema nodosum-associated sarcoidosis. J Am Acad Dermatol 2003;49:75-8.
- 5) Kim KJ, Bae GY, Suh HS, Choi JH, Sung KJ, Moon KC, et al. A case of micropapular sarcoidosis. Korean J Dermatol 2002;40:589-1.
- 6) Kim DH, Park YM, Kang H, Cho SH, Choi SW, Byun DG, et al. Seven cases of cutaneous sarcoidosis. Korean J

- Dermatol 2000;38:1070-4.
- 7) Jang KA, Kang SK, Suh HS, Choi JH, Sung KJ, Moon KC, et al. A clinicopathological study of cutaneous sarcoidosis. Korean J Dermatol 2000;38:1583-9.
  - 8) Chang SE, Choi JH, Sung KJ, Moon KC, Koh JK. Four cases of subcutaneous sarcoidosis. Korean J Dermatol 1999;37:670-2.
  - 9) Ahmed I, Harshad SR. Subcutaneous sarcoidosis: is it a specific subset of cutaneous sarcoidosis frequently associated with systemic disease? J Am Acad Dermatol 2006;54:55-60.
  - 10) Singal A, Thami GP. Localization of cutaneous sarcoidosis: from trauma to scars. J Am Acad Dermatol 2004;51:841.
  - 11) Katta R, Nelson B, Chen D, Roenigk H. Sarcoidosis of the scalp: a case series and review of the literature. J Am Acad Dermatol 2000;42:690-2.
  - 12) Baughman RP, Lower EE. Steroid-sparing alternative treatments for sarcoidosis. Clin Chest Med 1997;18:853-64.
  - 13) Rousseau L, Beylot-Barry M, Doutre MS, Beylot C. Cutaneous sarcoidosis successfully treated with low dose of thalidomide. Arch Dermatol 1998; 134:1045-6.
  - 14) Lower EE, Baughman RP. Prolonged use of methotrexate for sarcoidosis. Arch Intern Med 1995;155:846-51.
  - 15) Mallbris L, Ljungberg A, Hedblad MA, Larsson P, Stahle-Backdahl M. Progressive cutaneous sarcoidosis responding to anti-tumor necrosis factor-alpha therapy. J Am Acad Dermatol 2003;48:290-3.