

## 류마티스 관절염과 다발성 근염의 중복 증후군 1예

임 형 우<sup>1)</sup>, 신 지 남<sup>2)</sup>, 강 현 옥<sup>3)</sup>, 김 진 석<sup>4)\*</sup>

<sup>1)</sup>제주대학교 의과대학, <sup>2)</sup>재활의학과교실, <sup>3)</sup>병리학교실, <sup>4)</sup>내과학교실

### A Case of Overlap Syndrome with Rheumatoid arthritis and Polymyositis

Hyung Woo Lim<sup>1)</sup>, Ji-Nam Shin<sup>2)</sup>, Hyun Wook Kang<sup>3)</sup>, Jinseok Kim<sup>4)\*</sup>

Departments of <sup>1)</sup>Medicine, <sup>2)</sup>Physical Medicine & rrehabilitation, <sup>3)</sup>Pathology,

<sup>4)</sup>Internal Medicine, College of Medicine, Cheju National University, Jeju 690-756. Korea

**Abstract:** Overlap syndrome is a combination of major features of more than one rheumatic disease present in the same patient such as rheumatoid arthritis (RA), systemic lupus erythematosus (SLE), systemic sclerosis (SSc), and polymyositis. Polymyositis and RA are independent rheumatic diseases that may have a variety of overlapping clinical, radiological, and pathological manifestations according to different accepted criteria. Overlap syndrome with RA and polymyositis is rarely reported worldwide. We reported a rare case of overlap syndrome RA and polymyositis with relevant literatures.

**Key words:** rheumatoid arthritis, polymyositis, overlap syndrome

### 서론

중복 증후군은 류마티스 관절염, 전신성 홍반성 루푸스, 전신성 경화증, 다발성 근염 등의 결체조직질환이 두가지 이상 함께 나타나는 경우로 동시에 또는 수년에 걸쳐 점진적으로 중복되어 나타나는 질환이다 (1). 이 중 다발성 근염과 전신성 경화증 또는 다발성 근염과 전신성 홍반성 루푸스의 중복이 가장 흔한 것으로 보고되어 있다 (2). 다발성 근염에서 관절 침범에 의한 임상 증상은 류마티스 관절염과 유사하여 감별진단이 어렵고, 두 질환의 중복 증후군은 매우 드문 것으로

알려져 있으며 (3), 국내에서는 보고가 거의 없다.

이에 저자 등은 류마티스 관절염환자에서 발생한 다발성 근염의 중복 증후군 1예를 경험하였기에 문헌 고찰과 함께 보고하는 바이다.

### 증례

환자: 여자 27세

주소: 다발성 관절통

현병력: 내원 7개월전에 1시간이상 지속되는 조조 경직과 함께 근위 손가락뼈사이관절통과 무릎관절통, 팔꿈치관절통으로 타병원에서 류마티스 관절염을 진단

\*Corresponding Author: slera@cheju.ac.kr

받고 비스테로이드성 항염증제, triamcinolone 4mg, hydroxychloroquine 400mg, methotrexate 15mg를 복용하였다. 3개월간 관절 통증 조절이 잘 되었으나 간수치가 상승하여 methotrexate 의 용량을 줄여 1개월간 복용하였으나 증상의 악화와 간수치의 호전 없어 본원에 내원하게 되었다.

**과거력:** B형 간염을 초등학교 때 발견된 것 이외에 특이소견 없었고, 아버지는 결핵, 어머니는 만성 신부전으로 사망하였다.

**신체검사 소견:** 내원 당시 혈압, 맥박, 체온, 호흡수 등의 활력증후는 정상이었다. 만성병색을 띠었으며 결막은 약간 창백하였으나 공막의 황달은 없었다. 흉부청진상 호흡음, 심음은 정상이었다. 복부 진찰상 간장 및 비장은 만져지지 않았으며 장음은 정상이었다. 사지 검사상 양측 어깨, 무릎의 압통이 있었고 양측 손목관절, 근위 손가락뼈사이관절, 중수지절에 압통, 종창 및 열감이 있었다. 뚜렷한 근력의 저하는 없었으나 운동시 쉽게 피로함을 보인다고 했다.

**검사소견:** 내원당시 혈액학적 검사 소견은 백혈구  $5,500/\text{mm}^3$ , 혈색소 12.1g/dL, 혈소판  $256,000/\text{mm}^3$  이었고, 적혈구 침강속도는 70 mm/hr, C-반응단백은 0.54 mg/dL였다. 혈청 생화학 검사상 총단백질과 알부민은 각각 9.0 g/dL, 4.3 g/dL 으로 알부민, 글로블린 비의 역전을 보였고 AST 16 IU/L, ALT 82 IU/L 였으며 총 빌리루빈, 혈당, BUN, creatinine은 모두 정상이었고, 혈액응고 검사상 PT, aPTT도 정상이었다. FANA 양성 (speckled type) 이었고 류마티스 인자는 143.7 IU/mL 였다. 뇨검사 결과 상 이상소견 없었다.

**방사선 소견:** 수지 관절 X-선 검사에서 중수지절 주변의 탈석회화를 보였으나 미란은 관찰되지 않았다 (Fig. 1).

**임상경과:** 내원 7개월전부터 지속된 한시간이상의 조조경직, 3개 이상의 관절에서 동시에 관절염이 관찰되었고 연부조직의 종창 및 압통, 근위 손가락뼈사이관절, 중수지절, 손목관절의 수부관절염, 대칭성 관절염, 높은 류마티스인자 역가, 방사선 상 중수지절 주변의 탈석회화를 보여 미국 류마티스 학회 진단 기준에 합

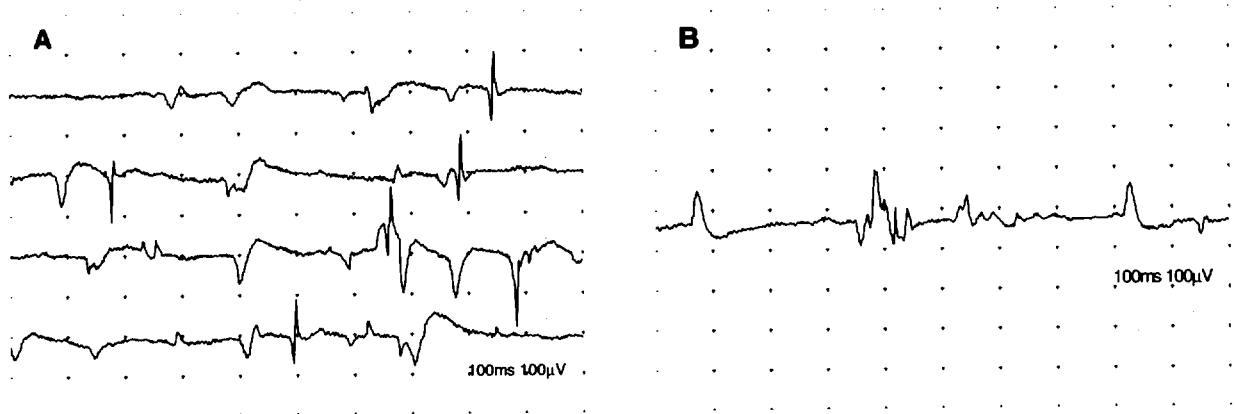


**Fig. 1.** A roentgenogram of both hands reveals juxtaarticular osteoporosis in carpal bones, MCP joints.


당하여 류마티스 관절염으로 진단하고 prednisolone 5mg, sulfasalazine 1000mg을 투여하였다. 내원 18일째 40도 이상의 원인 모를 발열이 나기 시작하여 원인을 찾던 중 감염에 의한 증거가 없어 sulfasalazine에 의한 발열이라 의심을 하고 sulfasalazine을 중지한 후 5일째부터 체온이 정상으로 회복되었다. 내원 30일째부터 환자는 이전에 운동 시 피로감과 근무력감이 심해지고, 의자에 앉았다 일어서기와 혼자 침대에서 일어나기가 힘들다고 호소하였다. 이때 시행한 근력검사상 양측 상하지 근위근이 grade 4로 약화되어 있었고, 혈중 creatine kinase 2938 IU/L, AST 188 IU/L, LDH 1606 IU/L 로 증가된 소견을 보였다. 항 Jo-1 항체는 음성이었다.

**근전도 소견:** 근전도 검사에서는 우측 삼각근 (deltoid), 상완 이두근 (biceps), 요측수근신근 (extensor carpi radialis), 외측광근 (vastus lateralis), 전경골근 (tibialis anterior), 비복근 (gastrocnemius)에서 휴식 시 비정상자발전위 및 근수축시 복합운동단위활동전위의 진폭 및 지속시간이 감소되어 염증성 근육병증을 시사하는 소견을 보였다 (Fig. 2).

**병리학적 소견:** 근육 생검 결과 염증 세포의 침윤과 함께 국소 다발적인 근섬유의 괴사가 관찰되었으며, 염증세포의 대부분은 림프구가 그 주종을 이루고 있었다 (Fig. 3A). 손상된 세포의 일부에서는 근육세포가 지방조직으로 대체되거나 세포질의 공포변성



**Fig. 2.** Electromyographic findings. (A) Abnormal spontaneous activity at rest (4 traces): Fibrillation potentials and positive sharp waves were recorded in Right Deltoid muscle. (B) Motor unit action potential(MUAP) on minimal volition: MUAP with short duration and small amplitude was recored in Right Delotoid muscle. Some polyphasicity was also noted.



**Fig. 3.** Muscle biopsy shows (A) endomyisial lymphocytic infiltration with focal necrosis of myofiber. (B) vacuolar degeneration and fatty replacement of injured myofibers.

(vacuolar degeneration)을 보이기도 하였다. 근육다발 주변부에 국한된 근육섬유의 위축은 뚜렷하지 않았다 (Fig. 3B). 생검 결과는 다발성 근염으로 진단되었다.

**치료 및 경과:** 내원 40일째부터 Prednisolone의 60mg 과 B형 만성 B형 간염환자임을 고려해 lamivudine 100mg을 투여하였다. 4주 이상 고용량의 스테로이드 를 투여함에도 불구하고 지속적인 혈중 creatinine kinase 상승과 증상악화로 4주마다 IVIG 40mg/kg/day를 5일간 투여하였다. 이후 증상호전이 없어 cyclosporin 을 추가하였고 이에도 효과가 없어 현재 prednisolone 60mg과 oral cyclophosphamide 2.5mg/kg를 투여 중이며 creatinine kinase 가 1,500 IU/L 로 감소하였고 근력도

많이 회복되어 외래에서 추적 관찰 중이다.

### 고 찰

결체조직질환을 가진 환자의 25% 정도는 전신성 경화증, 전신성 홍반성 루푸스, 다발성근염/피부 근염, 류마티스 관절염 등의 임상 증상이 같이 나타나며, 이는 진단 당시 동시에 또는 임상경과 중에 중복되어 나타난다. 동일 환자에서 단순히 증상의 중복이 아니라 독립된 두 가지 이상의 결체조직질환이 혼합되어 나타나는 질환을 중복 증후군이라고 한다. 1972년

Sharp 등 (4)은 전신성 경화증, 전신성 홍반성 루푸스, 다발성 근염/피부 근염 등의 혼합증상이 있고 혈청학적으로 항 RNP항체가 높은 역가로 지속되는 환자군을 독립된 질환 단위로 혼합결체조직질환 (mixed connective tissue disease)으로 명명하고 중복 증후군과 구분하였다. 결체조직질환의 중복은 다발성 근염과 전신성 홍반성 루푸스 또는 다발성 근염과 전신성 홍반성 낭창이 가장 흔한 반면 다발성 근염과 류마티스 관절염의 중복은 매우 드물며, 국내에서는 증례가 거의 없으며, 외국에서도 몇몇 증례의 보고만 있다.

1966년 Pitkeathly 등 (5)이 3명의 다발성 근염과 류마티스 관절염의 중복 증후군의 증례를 처음 보고하였다. 이중 1례는 다발성 근염이 있던 환자에서 조기 미란이 발생한 경우이고, 2례는 관절파괴가 심했던 류마티스 관절염 환자에서 다발성 근염이 발생한 경우인데, 3례 중 2례는 진단에 문제가 없는 것으로 보이나, 1례는 류마티스 관절염 치료로 스테로이드를 사용하여 약물에 의한 다발성 근염을 완전히 배제할 수 없었다. 1977년 Bohan 등 (6)은 153명의 피부 근염/다발성 관절염 환자의 기록을 통해 1명의 피부 근염과 3명의 다발성 근염에서 류마티스 관절염이 중복되었음을 보고하였다. 1985년 스페인에서 350명의 류마티스 관절염환자에서 21명의 근증상을 보인 환자를 추적관찰을 통해 2례의 다발성 근염과 1례의 피부 근염이 발생함을 보고하였다 (7).

류마티스 관절염과 다발성 근염의 중복 증후군을 진단 시 가장 논란이 있는 것은 관절증상이 두 질환에서 같이 나타나기 때문에, 이를 구분하는 것이 중요하다. 다발성 근염에서의 관절염의 특징은 질환초기에 류마티스 관절염과 같이 다발성, 대칭적으로 나타나나 증상이 경하고 미란 등 골파괴가 거의 없으나 항 Jo-1 항체가 있는 경우 만성 변형성 관절염이 발생하기도 한다. 5-10%에서 류마티스 인자양성을 보이나 대부분 20U/ml 이하이고 50U/ml 이상은 거의 없다고 알려져 있다 (8).

본 환자는 내월 7개월 전부터 지속된 한시간이상의 조조경직, 3개 이상의 관절에서 동시에 연부조직의 종창 및 압통을 보였고, 근위 손가락뼈사이관절, 중수지

절, 손목관절의 수부관절염, 대칭성 관절염, 높은 류마티스인자 역가, 방사선상 중수지절 주변의 탈석회화를 보여 미국 류마티스학회의 류마티스 관절염의 분류기준에 합당한 것으로 보이며, 양측 상지 및 하지 근위근의 근력저하, 혈중 creatine kinase, aldolase, alanine aminotransferase, lactate dehydrogenase의 상승, 다발성 근염의 특징적인 근전도 소견, 근생검에서 현저한 림프구 침윤, 근섬유의 크기변화, 변성 및 괴사 소견으로 미루어 볼 때 다발성 근염에 합당하다고 판단된다. 환자는 고용량의 스테로이드, 면역글로블린 정주, 사이클로스포린 치료에도 불구하고 creatine kinase가 10,000 U/L 이상으로 상승하고 증상이 악화되어 스테로이드와 경구 cyclophosphamide 요법으로 치료 중이며 난치성으로 사료된다.

본 환자에서 항Jo-1 항체가 음성이었는데, 항 Jo-1 항체는 anti-PI-7 및 anti-PI-12과 함께 피부 근염/다발성 근염 환자에서 폐섬유증, 만성 변형성 관절염과 관계가 있어, 높은 역가의 류마티스인자와 함께 중복 증후군을 나타낼 수 있는 인자라는 보고도 있다 (9, 10). Ginn 등 (11)은 피부 근염/다발성 근염 환자들의 가계도를 조사하여 다발성 근염과 류마티스 관절염의 중복 증후군의 감수성유전자의 존재에 대한 흥미로운 보고를 하였다. 즉, 두 질환을 모두 일으킬 수 있는 공통된 유전자의 존재에 대한 언급이었다. 따라서 향후 중복 증후군에 대한 연구에 있어서 자가항체와 함께 감수성 유전자에 대한 연구도 필요할 것으로 사료된다.

## 요약

저자들은 류마티스 관절염으로 진단받고 치료를 받던 도중 다발성 근염이 발병된 중복 증후군 1례를 경험하고 문헌고찰과 함께 보고하는 바이다.

## 참고 문헌

1. Venables PJ. Overlap syndromes. In: Hochberg MC,

- Silman AJ, Smolen JS et al., eds. *Rheumatology*. 3rd ed. p.1573-80, London, Mosby, 2003.
2. Soriano ER, McHugh NJ. Overlap syndromes in adults and children. In: Madison PJ, Isenberg DA, Woo P, Glass DN, eds. P.1413-32, New York, Oxford University press, 1998.
  3. Martinez-Cordero E, Leon DE, Ortega LA. Association of polymyositis with rheumatoid arthritis. *Rheumatol Int* 2001;20:119-123.
  4. Sharp GC, Irwin WS, Tan EM, et al. Mixed connective tissue disease: an apparently distinct rheumatic diseases syndrome association with a specific antibody to extractable nuclear antigen. *Am J Med* 1972;52:148-159.
  5. Pitkeathly DA, Coomes EN. Polymyositis in rheumatoid arthritis. *Ann Rheum Dis* 1966;25: 127-132.
  6. Bohan A, Peter JB, Bowan RL, Pearson CM. A computer assisted analysis of 153 patients with polymyositis. *Medicine* 1977;56:255-286.
  7. Miro O, Pedrol E, Casademont J et al. Muscle involvement in rheumatoid arthritis: clinicopathological study. *Semin Arthritis Rheum* 1985;28:249-255.
  8. Steiner G. Autoantibody in rheumatoid arthritis. In: Hochberg MC, Silman AJ, Smolen JS, et al., eds. *Rheumatology*. 3rd ed. p.833-41, London, Mosby, 2003.
  9. Marguerie C, Bunn CC, Beynon HLC. Polymyositis, pulmonary fibrosis and autoantibodies to aminoacyl-tRNA synthetase enzymes. *Q J Med* 1990;282:1019-1038.
  10. Mathews MB, Reiclin M, Huges GR, Bernstein RM. Anti-threonyl-tRNA synthetase, a second myositis-related autoantibody. *J Exp Med* 1984;160:420-434.
  11. Ginn LR, Lin JP, Poltz PH, et al. Familial autoimmunity in pedigrees of idiopathic inflammatory myopathy patients suggest common genetic risk factors for many autoimmune diseases. *Arthritis Rheum* 1988;41:400-405.