

나트륨통로 *SCN4A* 유전자 돌연변이로 발생한 고칼륨주기마비김연경<sup>1</sup>, 강사윤<sup>2</sup><sup>1</sup>제주대학교 의학전문대학원, <sup>2</sup>제주대학교 의학전문대학원 신경과학교실

(Received April 8, 2014; Revised April 15, 2014; Accepted April 22, 2014)

## Abstract

Hyperkalemic Periodic Paralysis Caused by a Mutation in the Sodium Channel *SCN4A* GeneYoun Kyoung Kim<sup>1</sup>, Sa-Yoon Kang<sup>2</sup><sup>1</sup>Jeju National University School of Medicine, <sup>2</sup>Department of Neurology  
Jeju National University School of Medicine, Jeju, Republic of Korea

Hyperkalemic periodic paralysis (HyperPP) is an autosomal dominant muscle sodium channelopathy characterized by recurrent episode of reversible paralysis with concomitant hyperkalemia. The diagnosis of HyperPP is suggested by a history of attacks of paralysis, positive family history, and the presence of myotonia. A 19-year-old man presented with recurrent generalized limb weakness since childhood. The paralysis often followed by fatigue, exercise, and fasting. His parents were clinically unaffected and had never experienced paralytic symptoms. Electromyographic evaluation demonstrated myotonic discharge. Direct sequencing of *SCN4A* exon 24 revealed a heterozygous A>G transition at nucleotide 4774, resulting in the substitution of a methionine by a valine at codon 1592 (Met1592Val). We report a patient with HyperPP confirmed by Met1592Val mutation in *SCN4A* gene. (J Med Life Sci 2014;11(1):5-7)

**Key Words** : Autosomal Dominant, Hyperkalemic Periodic Paralysis, Myotonia, *SCN4A* Gene

## 서론

고칼륨주기마비(hyperkalemic periodic paralysis, 이하 HyperPP)는 간헐적인 사지 근육의 이완성 마비를 주 증상으로 하며 특징적으로 근긴장증(myotonia)이 동반되는 드문 질환이다. 증상 발생 당시 혈중 칼륨치가 상승하는 것이 전형적이지만, 혈중 칼륨의 증가가 현저하지 않은 경우도 있다. 마비 증상은 운동 후, 공복 시, 칼륨이 많은 음식을 섭취했을 때 발생하며 보통 1-4시간 후에 완전히 회복된다<sup>1)</sup>. 상염색체 우성으로 유전하며 근막에 위치한 나트륨통로(sodium channel)의  $\alpha$  subunit을 담당하고 있는 염색체 17q23의 *SCN4A* 유전자 점상 돌연변이에 의한 것으로 알려져 있다<sup>2-4)</sup>.

HyperPP는 환자의 임상 양상, 근전도 및 운동유발검사, 가족력 등으로 진단이 가능하지만 유전자검사를 통한 확진이 필요하다. 저자들은 임상 양상, 운동유발 검사, 유전자검사 결과가

HyperPP와 일치하는 환자를 경험하여 보고하는 바이다.

## 증례

19세 남자로서 3-4살 무렵부터 많이 울거나 감기에 걸리면 약 1주일 정도 일어거나 스스로 걷지 못하는 증상을 반복적으로 경험하였다. 세수를 하고 나면 눈을 금방 뜨지 못하는 근긴장증을 경험하였으며, 이 증상은 1년에 최소 10회 이상 발생하였다. 초등학교, 중학교 때는 운동회 같이 심하게 운동하고 난 다음날, 또는 오랜 기간 공복 시 스스로 걷지 못하는 증상이 발생하여 1주일 정도 학교에 나가지 못하였다. 고등학교 때는 증상이 좀 호전되어 스스로 걷지 못할 정도는 아니었고 빈도도 조금 줄어서 1년에 10회 미만으로 발생하였다. 비가 오는 날에는 전신의 근육이 뭉치는 느낌이 있다고 하였으며 약간의 통증을 호소하였다.

환자는 경도의 지방간과 약간의 척추측만증을 보였으며 그 외 가족력 등의 특이사항은 없었다. 환자는 걸을 때 다리에 힘이 풀려 잘 걷지 못하는 근육 위약감을 주소로 입원하였고, free T4 수치가 1.81(정상0.93-1.70)로 약간 증가되어 있는 것 외에 다른 이상소견 없었고 신경학적 진찰도 모두 정상이었다. 입원 다음날 시행한 신경전도검사서 우측 정중신경과 척골신경의 말단잠복

Correspondence to : Sa-Yoon Kang, M.D.  
Department of Neurology, Jeju National University School of Medicine  
1 Ara 1-dong, Jeju-si, Jeju, 690-756, South Korea  
E-mail : neurokang@jejunu.ac.kr

기와 운동 및 감각신경 전도속도(nerve conduction velocity) 모두 정상이었으며, 복합근활동전위(compound motor action potential, 이하 CMAP)와 감각신경활동전위(sensory nerve action potential)도 정상범위였다. 우측 비골신경과 후경골신경, 양측 장딴지신경의 신경전도검사도 모두 정상범위였다. 근전도검사(electromyography, 이하 EMG)에서 우측 상완 이두근(biceps brachii), 첫 번째 등쪽 골간근(first dorsal interosseous), 전경골근(tibialis anterior)의 삽입활동전위(insertional activity)가 증가되어 있었고, 근긴장성 전위(myotonic discharge)가 관찰되었으며, 운동단위전위분석(motor unit potential analysis, 이하 MUP)상 정상 MUP 가 관찰되었다. 우측 외측 광근(vastus lateralis muscle)에서 시행한 EMG에서 삽입활동전위는 정상 범위였고, 비정상자발전위(abnormal spontaneous activity)도 관찰되지 않았으며, 정상 MUP 와 완전간섭양상(full interference pattern)을 보였다.

증상 발생 시기가 3-4로 빠르고, 운동 후, 공복 시 유발되는 간헐적인 위약감, 그리고 근전도검사서 특징적인 근긴장성 전위가 관찰되어 저칼륨주기마비보다는 HyperPP 가능성이 높다고 판단하였다. 운동유발검사(exercise provocation test)에서 반복적인 단기운동 유발검사(short exercise test) 시 운동을 반복하였을 때마다 소지외전근(abductor digiti minimi)의 CMAP 진폭변화율이 점진적으로 상승하는 것을 관찰할 수 있었다. 장기운동 유발검사(long exercise test)에서는 운동 직후 소지외전근의 CMAP 진폭변화율이 즉각적으로 상승하였고, 시간이 갈수록 감소하여 운동 전 상태에 가까워졌다(Fig. 1). 운동유발검사 결과에서 모두 나트륨통로 돌연변이에서 관찰할 수 있는 패턴을 보여 HyperPP의 가능성을 뒷받침 하였고, *SCN4A* 유전자 DNA 분석 결과에서도 codon 1592에 methionine이 valine으로 치환된 점상 돌연변이를 확인하여 HyperPP로 확진하였다(Fig. 2).

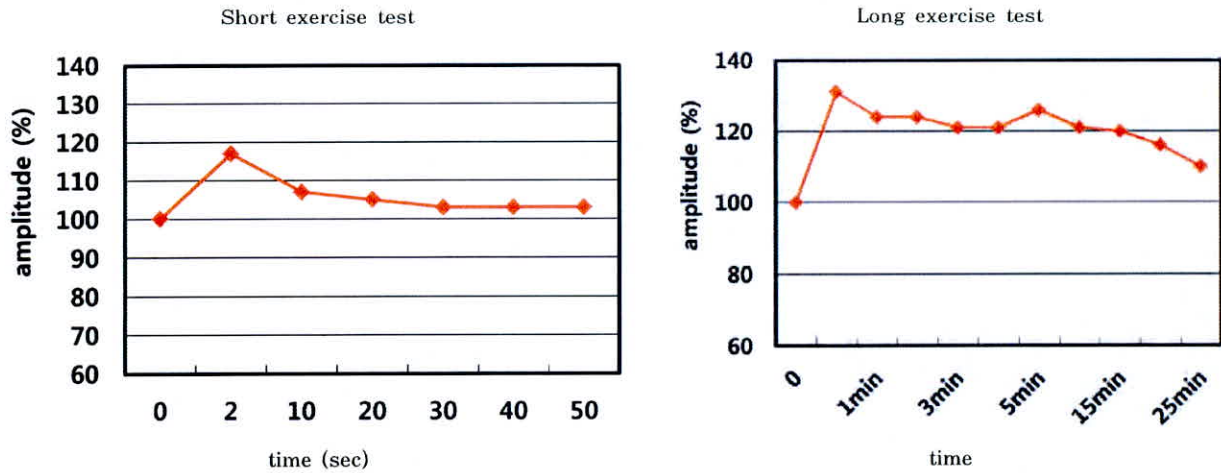


Figure 1. Results of short and long exercise tests. Compound muscle action potentials (CMAPs) were recorded during the 50 seconds and 25 minutes after short and long exercise of the abductor digiti minimi muscle. The amplitude of the CMAPs, expressed as a percentage of its value before the trials, is plotted against the time elapsed after the exercise.

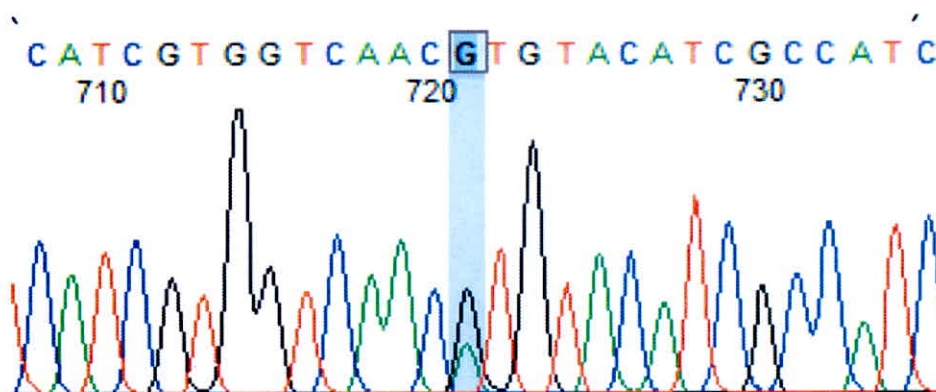


Figure 2. The results of mutation analysis. We identified an A to G substitution at codon 1592 in the patient's mRNA, which caused a Met to Val change in a highly conserved region of the  $\alpha$  subunit.

## 고 찰

HyperPP는 상염색체 우성 유전을 보이며 임상적으로 반복적인 이완성 위약감과 간헐적인 근긴장증이 수 분에서 수 시간까지 지속되고, 증상 발현 시 혈청 칼륨의 농도가 증가하는 질환이다<sup>4)</sup>. 근위약은 사지 근육 이외에 눈, 목, 몸통 근육에도 발생할 수 있으나, 호흡 근육을 침범하는 경우는 매우 드물다. 근긴장은 대부분 얼굴, 혀, 손 근육에서 쉽게 관찰되고 이는 다른 원발성 주기 마비와 대조적인 특징으로 HyperPP 진단에 도움이 된다<sup>5)</sup>. 임상 증상으로 나타나는 근긴장증은 20%에 불과하지만 근전도검사에서는 50-75% 환자에서 관찰된다<sup>6)</sup>. 진단 당시 마비증상이 없어 혈중 칼륨농도를 확인하지 못할 경우 저칼륨주기마비와 HyperPP를 감별하는 데 가장 중요한 증상이 근긴장증이다. HyperPP진단은 가족력, 주기적인 마비 증상, 특징적 유발인자, 그리고 근긴장증 동반으로 가능하나 최종 진단은 유전자 돌연변이를 확인하는 것이 필요하다.

또한 저칼륨주기마비와 HyperPP는 전기생리학적으로도 차이를 보이는데, 저칼륨주기마비의 가장 흔한 유전자 돌연변이 CACNA1S의 경우 단기운동유발검사서 운동 후 CMAP에 변화가 없는 반면, HyperPP를 유발하는 SCN4A 돌연변이의 경우 운동 후 CMAP이 증가한다. 장기운동유발검사서 운동 후 CMAP이 CACNA1S에서는 증가 없이 감소하는 반면, SCN4A에서는 증가한 후 감소하는 특징을 보인다<sup>6,7)</sup>. 골격근 이온통로 질환에서 감소된 막 흥분도는 임상적으로 위약감, 근육긴장저하, 건반사저하로 나타나고, 전기진단적 검사에서 낮은 CMAP 진폭과 면적으로 반영된다<sup>8)</sup>. 증례에서 반복적인 단기운동유발검사서 운동 후 소지의전근 CMAP 진폭변화율의 상승을 관찰할 수 있었는데, 이는 HyperPP 환자가 마비증상이 나타날 때 마비 부위를 마사지해 주거나 자주 움직여 주면 증상이 호전되는 것과 관련이 있는 소견이다.

분자유전학의 발전은 골격근 이온통로 질환의 진단에 크게 기여하였다. 하지만 유전자검사는 보편적으로 이용될 수 없고, 시간과 비용이 많이 소요되며, 임상적 기준에 부합하더라도 양성율이 60%에 불과하다. 그러므로 HyperPP를 진단에는 특징적인 임상양상과 전기진단검사가 큰 비중을 차지할 수밖에 없다<sup>10)</sup>. 골격근 이온통로 질환은 각 질환마다 특징적인 전기생리학적 특성을 갖고 있고, 이는 유전자 돌연변이의 특이성에 기인하는 것으로 알려져 있다. 현재까지 HyperPP와 관련된 여러 유전자 돌연변이가 밝혀졌는데, T704M 돌연변이가 가장 흔하고 다음이 M1592V 돌연변이다. 본 증례에서는 환자가 입원기간 동안 증상을 보이지 않아 증상 발생 당시 혈중 칼륨치를 측정하지 못하였으나, 증상

발생 나이, 유발인자, 근전도검사, 운동유발검사 소견으로 HyperPP를 의심할 수 있었고 유전자검사를 통해 돌연변이를 확인하였다. 그러나 본 증례의 환자는 증상 발생 시 1주일 동안 지속되는 위약감을 호소하고, 스스로 걷지 못하는 등 일반적인 HyperPP보다 심한 양상을 보였다. 이러한 차이는 돌연변이의 위치에 따른 전기생리학적 특성에 기인하는 것으로 판단되며, M1592V 돌연변이만의 특징적인 증상일 것으로 생각된다<sup>10-12)</sup>.

분자유전학의 발달로 다양한 SCN4A 유전자 돌연변이가 보고되고 있다. 따라서 유전자 돌연변이 차이에 따른 특징적인 임상양상을 파악하는 것이 중요하다. 또한 운동유발검사의 규격화와 함께 진단기준 설정을 위한 추가적인 연구가 필요하며, 본 증례가 HyperPP 진단과 후속 연구에 유용한 자료를 제공해 줄 것이다.

## 참고문헌

- 1) Lehmann-Horn F, Engel AG, Ricker K, Rudel R. The periodic paralysis and paramyotonia congenita. In: Engel AG, Franazini-Armstrong C. Myology. 2nd ed. New York: McGraw Hill, 1994:1303-1334.
- 2) Hudson AJ, Ebers GC, Bulman DE. The skeletal muscle sodium and chloride channel diseases. Brain 1995;118:547-563.
- 3) Ptacek LJ. The familial periodic paralyses and nondystrophic myotonias. Am J Med 1998;108:58-70.
- 4) Charles G, Zheng C, Lehmann-Horn F, Jurkat-Rott K, Levitt J. Characterization of hyperkalemic periodic paralysis: a survey of genetically diagnosed individuals. J Neurol 2013;260:2606-2613.
- 5) Bradley WG, Taylor R, Rice DR, Hausmanowa-Petruzewicz I, Adelman LS, Jenkinson M, et al. Progressive myopathy in hyperkalemic periodic paralysis. Arch Neurol 1990;47:1013-1017.
- 6) Venance SL, Cannon SC, Fialho D, Fontaine B, Hanna MG, Ptacek LJ et al. The primary periodic paralyses: diagnosis, pathogenesis and treatment. Brain 2006;129:8-17.
- 7) Cleland JC, Logigian EL. Clinical evaluation of membrane excitability in muscle channel disorders: potential applications in clinical trials. Neurotherapeutics 2007;4:205-215.