

碩士學位論文

돼지 쉰�코바이러스 2형과 돼지 생식기
호흡기 증후군 바이러스 감염에 따른
림프절 병변에 대한 병리학적 연구

The logo of Jeju National University is a large, faint watermark in the background. It features a stylized flame or leaf shape in blue, green, and purple, with the text 'JEJU NATIONAL UNIVERSITY 1952' and '제주대학교' (Jeju National University) in Korean. In the center of the logo is a book icon and the text 'JEJU' and '1952'.

濟州大學校 大學院

獸醫學科

鄭志烈

2008年 12月

돼지 쉰코바이러스 2형과 돼지 생식기
호흡기 증후군 바이러스 감염에 따른
림프절 병변에 대한 병리학적 연구

指導教授 金 哉 勳

鄭 志 烈

이 論文을 獸醫學 碩士學位 論文으로 提出함

2008年 12月

鄭志烈의 獸醫學 碩士論文을 認准함

審査委員長 이득식

委 員 이종희

委 員 김재훈

濟州大學校 大學院

2008年 12月

초 록

돼지 쉼코바이러스 2형과 돼지 생식기 호흡기 증후군 바이러스 감염에 따른 림프절 병변에 대한 병리학적 연구

지도교수 : 김 재 훈

정 지 열

제주대학교 대학원 수의학과

림프절은 사람 또는 동물의 체내에 광범위하게 분포된 림프관을 따라 위치하는 면역계 장기로, 림프에서 유래되는 항원과 반응할 수 있는 환경을 제공한다. 최근 돼지에서 가장 문제시 되고 있는 바이러스로는 돼지 쉼코바이러스 2형 (porcine circovirus type 2; PCV-2)과 돼지 생식기 호흡기 증후군 바이러스 (porcine reproductive and respiratory syndrome virus; PRRSV)가 있으며, 이 바이러스는 숙주에 있어서 면역기능을 현저히 저하시켜 2차적으로 다른 원인에 노출될 수 있는 가능성을 증가시킨다. 본 연구는 제주도 소재 28개 농장으로 부터 의뢰된 5~14주령 자돈의 림프절에서 중합효소연쇄반응을 이용하여 PCV-2 단독감염 14두, PRRSV 단독감염 10두, PCV-2/PRRSV 혼합감염 14두 및 정상 대조군 6두로 분류한 후 병리조직 검사를 하였다. 또한 림프절에서 PCV-2 및 PRRSV 항원의 분포를 확인하고, 림프절의 구성세포인 T, B 림프구, 큰포식세포, 수지상세포의 변화상을 확인하고자 면역조직화학염색을 실시하였다. 육안적으로 림프절은 정상에 비하여 발적, 종창되어 있었다. 병리조직학적 검사결과,

PCV-2에 감염된 개체에서는 림프절의 림프구 고갈과 조직구 및 다핵거대세포의 침윤을 특징으로 하는 육아종성 림프절염을 관찰할 수 있었다. PRRSV에 감염된 개체에서는 림프절의 림프소절 증식 및 비대와 종자중심에 위치한 림프구의 괴사소견을 관찰할 수 있었다. 면역조직화학염색 결과, PCV-2에 감염된 개체의 림프절은 정상 대조군에 비해 B, T 림프구가 현저히 소실되어 있고, 수지상 세포도 감소하였으나 큰포식세포는 증가하는 양상을 나타내었다. PRRSV 감염군에서는 T 림프구의 미약한 증가소견을 관찰하였다. 이 결과를 토대로, PCV-2 감염에 따른 면역억제 현상은 림프절에서 면역기능과 관련되는 림프구들의 소실로 인하여 림프절의 정상적인 기능에 장애가 발생하는 것으로 판단된다. 그러나, PRRSV 감염군에서는 림프절을 구성하고 있는 세포 성분의 뚜렷한 변화상은 관찰할 수 없었다. 따라서 PRRSV 감염에 따른 면역억제는 림프절 자체의 변화보다는 폐장의 폐포 큰포식세포와 같은 1선 방어 기능의 붕괴 또는 소실과 더욱 깊은 관련성이 있을 것으로 사료된다.

중심어 : 돼지 썬코바이러스 2형, 돼지 생식기 호흡기 증후군 바이러스, 림프절, 면역조직화학염색

목 차

I. 서 론	1
II. 재료 및 방법	3
III. 결 과	6
IV. 고 찰	10
V. 결 론	15
VI. 참고문헌	20
영문초록	26

I. 서 론

림프절은 포유류가 가지고 있는 면역기관 중 하나로 광범위하게 분포된 림프관을 따라 위치하고 있다 [15]. 돼지의 림프절은 림프소절(lymphoid follicle)과 속겉질(paracortex)로 구성된 피질과, 여과장치의 역할을 하는 수질로 구분된다. 림프절의 주요 영역별로 림프소절은 주로 B 림프구, 속겉질은 T 림프구로 구성되고 수질부는 탐식기능이 있는 큰포식세포로 구성되어 있다. 이러한 림프절은 생체 내에 들어오거나 또는 생체 내에서 발생한 여러 이물질, 즉 항원이 혈관에 유입되어 전신으로 순환되기 전에 확인하고 면역 반응을 일으키는 중요한 장기이다 [15]. 그런데 림프절의 면역학적 기능에도 불구하고, 일부 바이러스 또는 세균 등의 병원체들은 숙주에 있어서 개체의 면역을 억제시키는 역할을 한다. 특히 돼지에서, *Mycoplasma hyopneumoniae*, *Actinobacillus pleuropneumoniae*와 같은 세균과, 돼지 열병(hog cholera), 오제스키병 바이러스에 이환된 개체는 면역기능의 이상으로 2차 감염이 빈번히 일어난다 [30]. 최근 전세계적으로 돼지 농장에서 가장 문제시 되고 있는 바이러스로 돼지 썩코바이러스 2형(Porcine circovirus type 2; PCV-2)과 돼지 생식기 호흡기 증후군 바이러스(Porcine reproductive and respiratory syndrome virus; PRRSV) 또한 돼지에서 면역계의 억제를 일으키는 것으로 알려져 있다 [1, 5, 7, 8, 9, 12].

PCV-2는 Circoviridae에 속하는 직경 17nm의 단일가닥의 환상 DNA 바이러스로 이유 후기돈과 육성 초기돈에서 점진적인 위축과, 호흡기 증상을 특징으로 하는 이유후 전신 소모성 증후군(Postweaning multisystemic wasting syndrome; PMWS)의 주요 원인체로 알려져 있다 [2, 13]. 주요 표적 장기는 폐장과 림프계 장기로, 림프절에서 피질부의 림프구 소실과 함께 큰포식세포의 침윤을 특징으로 한다 [2, 3, 10, 14]. PMWS 예에서 면역조직화학염색(immunohistochemistry; IHC)과 제자리부합법(in situ hybridization; ISH)을 통해 단핵구계 세포와 수지상세포에서 이 바이러스의 항원 및 핵산을 증명하였다 [2, 3]. PMWS에 이환된 개체의 경우 림프절에서 림프구가 소실되는 소견과 2차적으로 기회감염이 자주

동반된다는 점에 근거하여, PCV-2가 면역억제를 유발할 수 있음이 제시되었다 [21]. 림프절에서 피질부 림프구의 수적인 감소로 인해 수질부가 상대적으로 증가하게 되며, 병증의 말기에는 림프절 내 작동 림프구가 고갈된다. 또한 PMWS에 이환된 돼지의 경우 *Pneumocystis carinii*, *Aspergillus* spp., *Chlamydia* spp.와 같은 기회감염균의 증식이 자주 동반되고 있음이 보고되었다 [29]. 림프구계 장기의 손상에 의한 면역계의 억제는 말초 혈액의 백혈구 수치를 변화시키는데, 특히 혈액 내 B 림프구와 CD4+/CD8+ T 림프구가 감소되는 소견을 보인다 [9, 28].

PRRSV는 Arteriviridae에 속하는 단일가닥의 선상 RNA 바이러스로 임신 모돈에서 임신 말기 유산, 조산, 사산, 미이라화, 허약자돈분만 등의 번식장애와 자돈에서 호흡기 증상을 주증으로 하는 질병을 일으킨다 [1, 22]. PRRSV에 감염된 이유자돈의 주요 병변은 PCV-2와 비슷하게 폐장과 림프계 장기에서 나타난다 [11]. PRRSV는 주로 폐포 큰포식세포에 감염되어 이 세포를 손상시킴으로써 폐장의 가장 중요한 방어 기능을 억제시키고, 이로 인하여 다른 병원체에 노출되는 빈도가 증가하게 된다 [11]. 림프절에서는 림프소절의 증식과 함께 종자중심(germinal center)이 형성되고 단핵구 세포의 괴사 소견이 관찰된다 [12, 22]. 따라서 본 바이러스의 감염은 돼지에 있어서 면역기능을 저하시키는 중요한 원인으로 간주되고 있다. 그러므로 본 연구는 PCV-2 및 PRRSV가 감염된 자돈에서 림프절의 병변을 관찰하고, IHC를 통하여 각각의 바이러스 감염군에서 림프절을 구성하고 있는 세포의 분포 및 변화상을 비교함으로써 바이러스 감염과 숙주의 면역반응과의 연관성을 확인하고자 하였다.

II. 재료 및 방법

1. 공시재료

2005년에서 2008년 4월 사이 제주도 소재 28개 양돈 농장으로부터 의뢰된 5~14주령의 돼지로부터 총 44두의 림프절을 선정하였다. 각 개체의 림프절에 대하여 중합효소연쇄반응 [6, 17]을 통하여 바이러스 음성인 정상 대조군 6두, PCV-2 단독감염군 14두, PRRSV 단독감염군 10두, 두 바이러스 혼합감염군 14두로 세분하여 실험에 공여하였다.

2. 병리조직학적 검사

의뢰된 돼지는 일반적인 절차에 따라 부검을 수행하여 림프절을 채취하였고, 10% 중성완충포름알린에 고정하였다. 고정된 조직은 통상적인 처리과정에 따라 파라핀 포매하여 3~4 μm 로 절편하여 hematoxylin-eosin(HE) 염색을 하였다.

3. 면역조직화학적 검사

각 개체의 림프절에서 PCV-2 및 PRRSV의 항원의 분포를 확인하고, 바이러스 감염에 따른 림프절에서의 세포학적 변화상을 확인하기 위하여 Envision polymer reagent(Dako, USA) 방법으로 IHC를 수행하였다. 림프절 파라핀 조직을 4~5 μm 두께로 절편하여 silane 코팅 슬라이드에 부착한 후, 탈파라핀 및 합수과정을 거쳤으며, 조직 내 존재하는 peroxidase를 제거하기 위해 3% H_2O_2 가

첨가된 phosphate buffered saline(PBS, pH 7.2)에 10분간 반응시켰다. 바이러스를 확인하기 위한 1차 항체로는 rabbit anti-PCV2 antibody 및 mouse anti-PRRSV(SDOW17) antibody를 사용하였고(Table 1), 림프절 내 세포의 분포 및 변화 양상을 확인하기 위한 1차 항체로는 CD3, CD79a, lysozyme, S-100를 사용하였다(Table 2). 이들 항체를 조직위에 적하하여 37℃에서 1시간 처리한 다음 2차 항체에 40분간 반응시켰다. 반응이 끝난 후 PBS 수세를 거친 뒤 3, 3'-diamino-benzidine tetrahydrochloride(DAB; Dako, USA)로 발색하였으며, 대조염색은 Mayer hematoxylin(Sigma, USA)으로 염색하였다. 염색이 끝난 조직 슬라이드는 광학현미경으로 관찰하여 바이러스 항원의 분포를 확인하였다. 또한 각 세포의 분포 및 숫적 변화를 확인하기 위한 방법으로 Shibahara 등 [32]의 보고를 참고하여 200배 시야에서 무작위로 10 부위를 선택하여 세포 표지자에 양성인 세포의 수를 세고, 그 평균값을 비교하였다.

Table 1. Primary antibodies used for the detection of PCV-2 and PRRSV

Target virus	Antibody	Source	Dilution	Antigen retrieval
PCV-2	Rabbit anti-PCV2	Iowa State University, USA	1:1,000	Digestion: protease XIV0.05%; 10min, 37℃
PRRSV	Mouse anti-PRRSV (SDOW17)	South Dakota State University, USA	1:5,000	Digestion: protease XIV0.05%; 10min, 37℃

Table 2. Primary antibodies used for the characterization of cells in lymph nodes

Antibody	Target cell	Source	Dilution	Antigen retrieval
CD3	T lymphocyte	Dako A0452	1:50	Dako Target retrieval solution, High pH, Code No. S3307; 95~99°C, 20min
CD79a	B lymphocyte	Dako M7051	1:50	1mmol/L EDTA, pH9.0; 95~99°C, 1h
Lysozyme	Macrophage	Dako A0099	1:400	Digestion: protease XIV0.05% ; 10min, 37°C
S-100	Dendritic cell	Dako Z0311	1:400	10mmol/L citrate buffer, pH6.0; 95~99°C, 1h

4. 통계처리

IHC를 통하여 얻어진 각 군별로 양성 세포의 숫적 변화는 SPSS program(version 12.0, SPSS Inc., Chicago, USA)을 사용하여 ANOVA test를 하였고, 정상 대조군과의 유의성은 95% 수준에서 실시하였다.

Ⅲ. 결 과

1. 육안검사 결과

육안적으로 PCV-2, PRRSV 단독감염균 및 혼합감염균의 림프절은 정상균에 비하여 발적, 종창되어 있었다. 일부 개체에서는 림프절의 단면에 유백색에서 유황색의 꽃무늬와 같은 부위가 관찰되었다(Fig. 2).

2. 병리조직학적 검사 결과

각 실험군의 림프절에 대한 병리조직학적 검사 결과는 Table 3과 같다. PCV-2 단독감염 및 PCV-2와 PRRSV 혼합감염 개체의 림프절의 경우 가장 주된 소견으로 림프구의 소실과 그 부위에 조직구 및 다핵거대세포의 침윤을 특징으로 하는 육아종성 림프절염이 관찰되었다(Fig. 3, 4). 림프절 피질부의 림프소절 및 속결질 부위의 림프구는 현저히 소실되고, 수질부에는 조직구의 침윤으로 피질과 수질의 경계가 불명확하였다. 침윤된 조직구의 세포질 및 핵 내에는 농염된 호염성의 포도송이와 같은 PCV-2 특이 봉입체가 관찰되었다(Fig. 4, insert). PRRSV 단독감염 개체의 림프절에서는 림프소절의 증식 및 비대가 특징적으로 관찰되었다. 림프소절 내에 형성된 종자중심의 림프구들은 괴사되어 핵 붕괴물들이 관찰되었으며(Fig. 5), 이러한 소견은 속결질에서도 확인되었다. 대조군을 제외한 세 군 모두에서 림프절의 응고괴사 소견을 확인하였고, 분포는 국소성에서부터 광범위한 다발성까지 매우 다양하게 관찰되었다(Fig. 6).

Table 3. Histopathological findings for the lymph nodes of pigs in experimental groups

Microscopic lesions	Groups			
	Control (n=6)	PCV-2 (n=14)	PRRSV (n=10)	Mixed (n=14)
No typical lesions	6	1	1	0
Lymphoid depletion	0	10	1	10
Histiocytic infiltration	0	9	2	10
Giant cells	0	3	0	2
Intracytoplasmic inclusion body	0	7	0	7
Follicular hypertrophy/hyperplasia	0	3	5	2
Necrotizing lymphadenitis	0	4	1	4
Suppurative lymphadenitis	0	3	3	4

3. 면역조직화학 검사 결과

1) 조직 내 PCV-2 및 PRRSV 항원분포 조사

PCV-2 및 PRRSV 특이 항체를 이용하여 림프절 내 항원의 분포를 조사한 결과, 두 바이러스 모두 림프절 내 침윤된 조직구의 세포질에서 강한 양성 반응을 나타내었다. PCV-2의 경우 조직구 뿐만 아니라, 다핵거대세포의 세포질에서도 강한 양성 반응을 확인할 수 있었다(Fig. 7).

2) 림프절의 세포학적 변화상 조사

각 군의 림프절에서 CD3, CD79a, lysozyme, S-100 항체를 이용하여 IHC를 수행하여 양성인 세포의 수를 비교하였다(Fig. 1). T 림프구의 경우 세 군 모두 정상군과의 유의성은 없었으나, PCV-2 단독감염군, 혼합감염군에서는 정상군(Fig. 8A)에 비해 다소 감소한 반면 PRRSV 단독감염군에서는 속결질의 림프구가 증가하는 경향을 나타내었다(Fig. 8B). B 림프구는 정상군(Fig. 9A)을 제외한 나머지 모든 군에서 감소소견을 보였으며, 특히 PCV-2 단독감염군과 혼합감염군에서 유의성 있게 감소하는 양상을 나타내었다(Fig. 9B). 반면, 큰포식세포는 정상군을 제외한 나머지 군에서 증가하였고, 특히 PCV-2 단독감염군에서 현저히 증가하는 경향을 나타내었다(Fig. 10). 림프절 내 침윤된 다핵거대세포의 세포질에서도 lysozyme 양성반응을 보였다(Fig. 11). 수지상세포는 정상군에 비해 세 군 모두 유의성 있게 감소되는 양상을 보였으나, 세 군간의 큰 차이는 관찰되지 않았다.

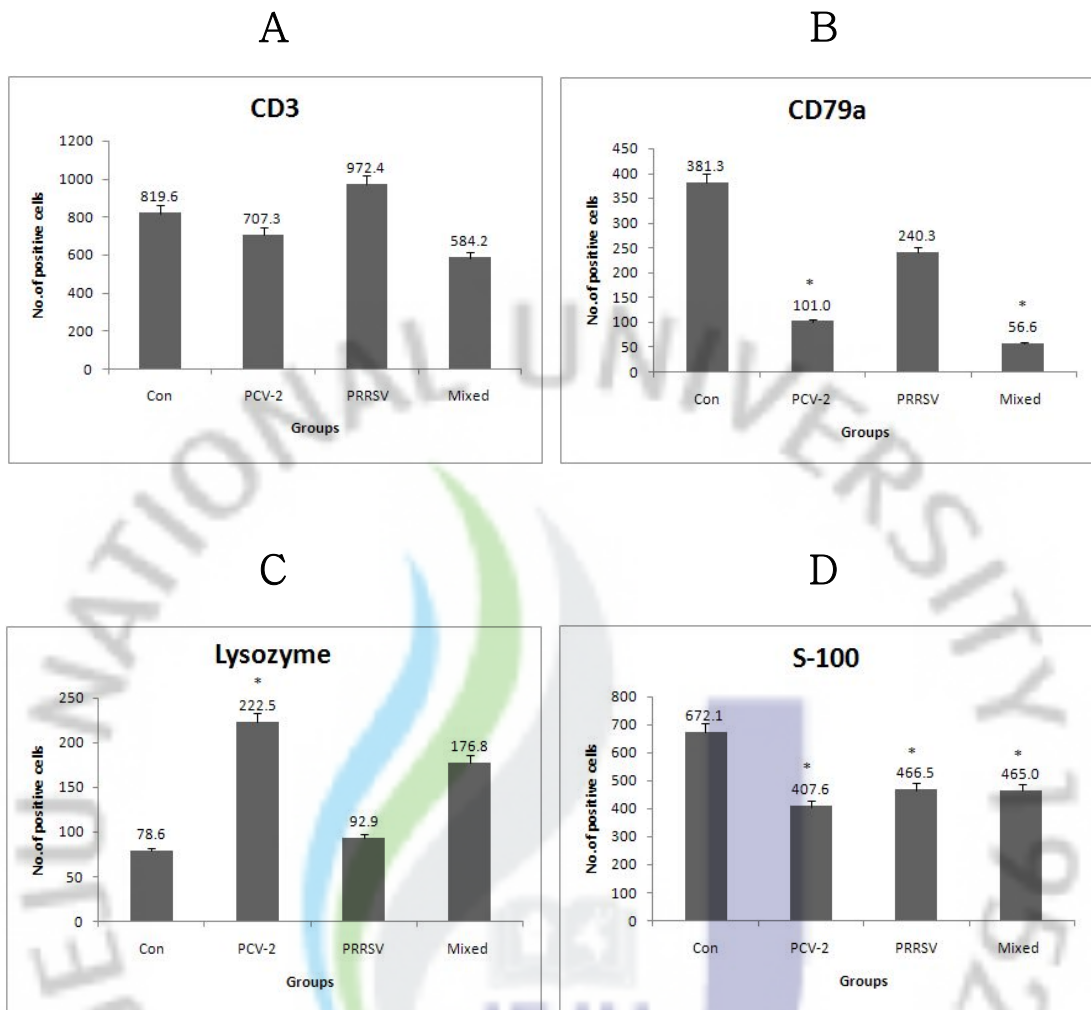


Fig. 1. Number of positive cells in lymph nodes of each group by immunohistochemistry. CD3 positive T lymphocytes (A), CD79a positive B lymphocytes (B), lysozyme positive macrophages (C), and S-100 positive dendritic cells (D). * $P < 0.05$.

IV. 고 찰

숙주의 체내에 존재하는 면역계 장기에는 편도, 비장, 흉선, 장의 파이어판, 림프절 등 여러 가지가 있다. 이 중 림프절은 림프관이 존재하는 모든 영역에 분포하면서 항원이 혈액으로 들어가기 전에 면역반응을 일으켜 숙주를 보호하는 역할을 한다 [15]. 일반적인 항원에 대한 림프절의 반응으로는 B와 T 림프구, 즉 면역계 세포가 증식하여 림프소절과 속겉질의 영역이 증가되고, 림프구가 수질부로 이동하게 되며, 고내피세정맥이 확장되어 혈액으로부터 림프구의 이동이 많아지게 된다 [15].

본 연구에서는 PCV-2와 PRRSV가 감염된 개체에서 림프절의 반응을 관찰하고, 림프절을 구성하고 있는 세포의 변화상을 확인하여 바이러스 감염에 따른 숙주의 면역력과의 관련성을 알아보고자 하였다. PCV-2 단독감염군과 PCV-2/PRRSV 혼합감염군에서는 림프절의 림프소절과 속겉질에 미만성으로 현저한 림프구 소실과 함께, 피질 및 수질부에 조직구와 다수의 다핵거대세포가 침윤되었다. 반면 PRRSV 단독감염군에서는 림프구의 소실보다는 항원에 대한 림프절의 반응으로 B와 T 림프구 영역이 증가하는 소견을 나타내었다. 이러한 결과는 두 바이러스 모두 돼지의 면역을 억제시키는 바이러스이기는 하나 면역기능에 영향을 끼치는 림프절에서의 병변은 다르며, 이에 따른 숙주의 면역능과 림프절과의 상관성이 두 바이러스가 다른 것으로 생각된다.

Circoviridae 속에 속하는 바이러스로는 Chicken anemia virus, Beak and feather disease virus와 PCV-2가 있다 [9]. Chicken anemia virus는 골수의 혈구모세포(hemocytoblast)와 흉선의 T 림프구 전구세포에 감염되고, Beak and feather disease virus는 큰포식세포에 감염되어 두 바이러스 모두 흉선이나 파브리우스 낭과 같은 림프구계 장기의 위축을 일으킨다 [34]. 특히, PCV-2는 1990년대 후반에 알려진 바이러스로, 전 연령의 돼지에서 서로 다른 임상형으로 감염되지만, 특히 이유자돈에서 림프구의 소실과 호흡기 증상을 주 증으로 하는 PMWS의 원인체로 주목되고 있다 [2, 3, 31]. 림프계 장기의 병변을 보면 미만성 림프구 소실을 특징으로 하고, IHC 및 ISH를 활용하여 PCV-2 항원의 분포를

검사한 결과, 주로 큰포식세포 및 항원제시세포에 감염된다는 사실을 확인하였다. 이와 관련하여, 최근의 연구자들은 PCV-2에 감염된 개체의 림프절과 말초혈액에서 IHC 및 유세포분석(flow cytometry)을 통하여 B, T 림프구의 현저한 소실과 수지상세포의 감소를 보고하였다 [5, 9, 10]. 본 연구에서도 PCV-2 감염이 입증된 림프절에 한하여 CD3, CD79a, lysozyme 및 S-100와 같은 세포 표지자를 사용하여 IHC를 수행하였고, 양성인 세포의 수적인 변화를 비교하였다. 큰포식세포를 제외한 T, B 림프구와 수지상세포는 모두 정상군에 비하여 감소하였으며, 특히 B 림프구가 가장 현저한 감소를 보였고 일부 개체에서는 B 림프구가 전혀 나타나지 않는 경우도 있었다. 일반적으로 바이러스에 의해 림프구가 소실되는 기전으로 바이러스에 의한 직접적인 세포변성 효과, 면역반응의 과활성화에 따른 림프구 소진, 조절 유전자 산물에 따른 면역 억제 현상 등이 제시되고 있다 [35]. PCV-2 감염 시 나타나는 림프구의 소실은 T 림프구보다는 B 림프구의 영향이 큰 것으로 알려져 있다. 이러한 림프구 감소 현상이 나타나는 기전을 밝히기 위한 다양한 연구가 진행 중에 있으며, Shibahara 등 [32]은 PMWS에 이환된 개체에서 B 림프구의 감소는 바이러스에 따른 세포의 자멸사(apoptosis)와 관련이 있다고 하였다. 이후 Resendes 등 [20]은 림프구의 감소가 심한 개체에서 오히려 세포자멸사 소견이 적게 관찰된다는 결과를 확인하였다. 또한 Mandrioli 등 [19]은 림프절에서 림프구의 소실이 세포의 증식능(proliferation)이 감소된다는 것에 초점을 두었고, 세포자멸사 소견은 정상군에 비해 적게 나타나 림프구가 소실되는 기전과는 큰 상관관계가 없음을 보고하였다. 이와 같이 아직까지 림프구의 소실이 어떤 기전으로 발생하는지 명확하게 밝혀지지 않아, 이와 관련된 연구가 더 필요할 것으로 사료된다. Darwich 등 [9]과 Segales 등 [28]은 CD4+, CD8+ 표지자를 사용하여 PCV-2 감염에 따른 조력 T 림프구와 세포독성 T 세포의 변화를 관찰하였다. CD4+ T 림프구는 현저히 저하되는 반면, CD8+ T 림프구는 약간 감소하는 결과를 보고하였다. 그러나 일부 실험에서, 말초혈액을 대상으로 세포의 변화상을 관찰하였을 때, CD4+ T 림프구는 PCV-2 감염에 관계없이 위축된 개체에서 감소되는 소견을 나타내었고, CD8+세포는 PCV-2에 감염된 개체에서 감소소견을 보여 PCV-2와 관련되는 세포는 CD8+ T 림프구인 것으로 보고되었다 [9]. 본 실험에서는 T 림프구에 대한 범 표지자인 CD3를 사용하여 각 세포의

변화상을 확인할 수는 없었지만, 정상군에 비해 림프소절과 속겉질 두 영역 모두에서 T 림프구가 감소되는 소견을 확인하였다. PCV-2에 감염된 개체의 림프절에서 림프구의 소실 이외에 주된 소견으로 조직구의 침윤을 확인할 수 있다. Lysozyme 항체를 사용하여 침윤된 조직구가 큰포식세포 유래임을 입증하였고, 이 세포의 분포는 PCV-2 항원이 위치하는 부위와도 비교적 일치하였다. 또한 다핵거대세포의 세포질에서도 lysozyme 양성을 보여 이 세포의 기원이 큰포식세포인 것으로 확인되었다. 따라서 PCV-2에 감염되어 림프절이 종대되는 것은 현저한 림프구의 소실에도 불구하고 조직구와 다핵거대세포의 침윤으로 인한 결과일 것으로 사료된다. PCV-2 감염개체의 림프절에서 림프구 감소의 정도는 조직내 바이러스 항원의 양과 병증의 진행단계에 관계가 있다고 보고하였다 [5, 8, 9, 26, 27]. 병증의 초기에는 림프소절의 경계는 명확하고 종자중심 내 B 림프구의 감소가 관찰되며 수질부에 큰포식세포의 미약한 증가가 관찰된다. 병증이 진행될수록 림프소절과 속겉질의 림프구가 감소하고 조직구 및 다핵거대세포의 침윤으로 인해 피질과 수질의 경계가 불명확하게 된다 [5, 27, 30]. 이와 같이 병변이 진행될수록 림프구의 소실은 더욱 두드러진 것으로 확인되었다.

PRRS는 1987년 미국에서 처음 발생하여 임신모돈에서 번식장애를 일으키고 이유 또는 육성돈에서 호흡기 증상을 보이는 질병으로 알려져 있다 [1, 22]. 이후 1991년 네덜란드에서 이 바이러스가 처음 분리되었고 현재까지 거의 전 세계적으로 돼지 농장에 광범위하게 오염되어 있다. PRRSV는 일반적으로 호흡기계를 통해 감염이 일어나고 바이러스 혈증을 거쳐 전 장기에 파급된다 [22]. 내부 실질장기의 병변으로 심근염, 뇌염, 간질성 신염, 맥관염 등이 나타날 수 있으며, 바이러스 항원이 주로 분포하는 세포는 각 장기의 큰포식세포-단핵세포 계열인 것으로 확인되었다 [11, 18, 36]. 그러나 바이러스 감염에 따른 가장 두드러진 병변은 폐장에서의 간질성 폐렴이다 [36]. 폐장은 바이러스의 출입 통로일 뿐만 아니라, 폐장의 폐포 큰포식세포는 바이러스의 1차 표적세포로서 폐장의 가장 중요한 방어 기능이 정상적으로 작동하지 못하게 되어 병변을 형성하게 된다 [33]. 또한 방어 기전의 손상으로 인하여 PRRSV의 단독감염보다는 2차 감염이 주로 동반되는 특징을 갖는다. 본 실험에서는 이 바이러스의 주요 표적 장기인 림프절에 대하여 병변을 관찰하고자 하였다.

PRRSV에 감염된 개체에서 육안적 소견으로 림프절의 크기가 증가하고, 병리조직학적 병변으로 림프소절이 증식 또는 비대되는 특징을 나타낸다 [11, 12, 22]. 림프소절의 비대는 B 림프구의 활성화를 의미하며, 이때 나타날 수 있는 소견으로 과증식된 림프구를 제어하기 위하여 큰포식세포가 B 림프구를 탐식하는 별하늘상(starry-sky effect)이 나타난다 [15]. 또한 종자중심을 구성하는 림프구는 괴사되고, 다핵세포의 침윤과 함께 다낭포성 변성이 보고되기도 하였다 [23]. 본 실험에서도 PRRSV에 단독감염된 10두 중 5두(50%)에서 림프소절의 증식과 비대 소견을 나타내었다. 세포 수준에서 림프절의 병리조직학적 소견을 관찰하였던 바 B 림프구 영역뿐만 아니라, CD8+T 림프구의 증가를 나타내어 속결질 영역 또한 증가함을 보고하였다 [12, 16]. 본 실험에서 각 세포에 대한 변화를 살펴본 결과, T 림프구 영역은 정상군에 비해 증가함을 확인하였다. 그러나 B 림프구 영역인 림프소절의 직경은 정상군에 비해 넓게 관찰되는 반면(data not shown) CD79a 에 양성을 나타내는 B 림프구는 적게 관찰되었다. 이러한 결과는 림프소절에 분포한 B 림프구가 괴사 또는 큰포식세포에 탐식되는 소견을 보이는 것과 일정 정도 연관성이 있을 것으로 사료된다.

PRRSV는 체내에 감염된 후 숙주에 오랜 기간 지속감염되는 것으로 알려져 있다 [1, 11, 25]. 감염된 돼지의 체내에 장기간 존재하고 있는 바이러스가 지속적으로 배출되어 농장 전체에 바이러스를 확산시키게 된다. PRRSV의 지속감염과 면역억제와의 상관관계를 규명하기 위한 많은 연구가 진행되었으며, 본 바이러스의 지속감염 현상은 세포매개성 면역이 정상적으로 이루어지지 않는 것과 관련이 있을 것으로 제시되고 있다 [16]. 혈액 또는 장기 내에 PRRSV가 존재할 때, CD8+ T 림프구의 증가를 나타낸 장기에서는 바이러스가 제거된 반면, 이 세포의 활성이 적은 장기에서는 바이러스에 의한 병변이 나타났다 [16]. PRRSV를 실험 감염시켰을 때 말초혈액에서 림프구 변화상을 살펴보면 CD4+ T 림프구는 감소하고, CD8+ T 림프구의 수는 증가하여 CD4+/CD8+비율이 감소되는 결과를 나타내었다 [1, 33]. 이러한 말초 림프구의 변화상을 설명하기 위하여 바이러스가 직접 CD4+ T 림프구의 소실을 가져오거나, CD8+ T 림프구에 대한 분열촉진인자를 가지고 있을 것이라는 가설이 제기되었다. 그러나 in vitro에서 말초혈액 백혈구에 PRRSV를 직접 감염시켰을 때 세포의 구성 변화 및 증식소견은 관찰할

수 없었다 [33]. 이와 같은 림프구의 변화를 일으키는 것은 PRRSV의 직접적인 영향보다는 조력 T 림프구 및 사이토카인과 같은 중간 매개자의 역할이 필요할 것으로 보고되고 있다 [1].

PCV-2와 PRRSV가 돼지에 감염되어 질병을 유발하는 시기는 다소간의 차이가 있다. 일반적으로 PRRSV는 자돈에서 모체 이행항체가 감소한 직후, 약 3주째부터 감염에 따른 병증을 나타낸다 [4]. 반면, PCV-2의 경우는 자돈이 태어난 후 5주째부터 임상적으로 문제를 일으킨다고 보고되어 있다 [21, 24]. 한편, 림프절 조직병변을 관찰할 때 피질부와 수질부의 반응에 따라 병증의 경과를 구분하는데, 림프소절과 속겉질 즉, 피질부의 활성화는 급성감염을 의미하며 수질부의 활성화는 만성감염 시 두드러지게 관찰된다 [15]. 본 실험에서 PRRSV 감염군의 경우 수질보다는 피질부의 반응이 두드러졌고, PCV-2 감염군에서는 피질부의 림프구 소실과 함께 피질, 수질부 모두에서 조직구의 증가소견을 확인하였다. 본 실험에서 혼합감염군의 림프절 변화는 PRRSV가 나타내는 병변보다는 PCV-2에 의한 림프구 소실이 우세하게 나타났다. 이러한 결과는 두 바이러스의 임상적인 경과상 PCV-2가 PRRSV에 비하여 좀 더 만성적으로 영향을 주고 있는 것으로 사료된다.

본 연구에서는 PCV-2와 PRRSV가 감염된 돼지의 림프절 병변을 병리조직학적 검사 및 면역조직화학염색을 통하여 검사하였다. PCV-2 감염개체에서는 림프절 내 면역기능을 담당하는 림프구의 고갈로 인하여 림프절이 정상적인 기능을 수행하지 못하기 때문에 개체의 면역저하 현상이 유발되고 있는 것으로 사료된다. 그러나 PRRSV에 감염된 개체의 경우 림프절의 병변이 뚜렷하지 않았고, 일반적인 항원에 대한 반응으로 B와 T 림프구 영역이 증가하는 양상을 보였다. 따라서 PRRSV 감염과 개체의 면역저하 현상은 이 바이러스의 주요 표적 세포인 폐포큰포식세포와 같은 폐장의 가장 중요한 방어기관의 기능이 약화되는 것과 연관성이 있을 것으로 판단된다.

V. 결 론

제주지역 28개 농장으로부터 의뢰된 5~14주령 자돈의 림프절에 대한 병리조직학적 검사 및 면역조직화학염색을 실시하여 다음과 같은 결론을 얻었다.

1. PCV-2 감염에 관련된 림프절의 병리조직학적 병변으로 림프소절과 속결질의 현저한 림프구의 소실과 함께 조직구 및 다핵거대세포의 침윤이 관찰되었다.
2. PRRSV 감염군의 림프절에서는 림프소절 및 속결질의 증생과 비대를 관찰하였고 이 부위의 림프구는 변성 또는 괴사 소견을 나타냈다.
3. 각 바이러스에 대한 면역조직화학염색 결과, 두 바이러스 모두 림프절 실질에 침윤된 큰포식세포와 다핵거대세포의 세포질에서 양성을 나타내었다.
4. 림프절을 구성하고 있는 세포에 대한 면역조직화학염색 결과, PCV-2 감염군에서는 B 림프구, 수지상세포가 유의성 있게 감소한 반면($P < 0.05$) 큰포식세포는 현저히 증가해 있었다. PRRSV 감염군에서는 T 림프구의 미약한 증가와 B 림프구의 감소를 관찰하였다.

이상의 결과를 종합해 볼 때, PCV-2 감염과 관련된 개체의 면역능은 림프절 내 작동림프구의 고갈로 인해 림프절이 정상적인 기능을 할 수 없는 것으로 사료되나, PRRSV 감염에 따른 숙주의 면역저하 현상은 림프절 자체의 변화는 비교적 미약하였다. 따라서 면역계에 영향을 줄 수 있는 다른 요인에 대한 좀 더 많은 연구가 수행되어야 할 것으로 사료된다.

Legends for Figures

Figure 2. The inguinal lymph nodes of PCV-2/PRRSV mixed infected group are 3 to 5 times larger than normal.

Figure 3. PCV-2 single infection. Loss of lymphocytes in follicular and interfollicular zones. H&E, X100.

Figure 4. PCV-2 single infection. Infiltration of histiocytic cells and numerous multinucleate giant cells. H&E, X200. Insert: Basophilic intracytoplasmic inclusion bodies in histiocytic cells. H&E, X1,000.

Figure 5. PRRSV single infection. Germinal center hypertrophy and lymphoid cells necrosis(arrows). H&E, X200.

Figure 6. Mixed infection. Coagulative necrosis in the parenchyma of lymph node. H&E, X100.

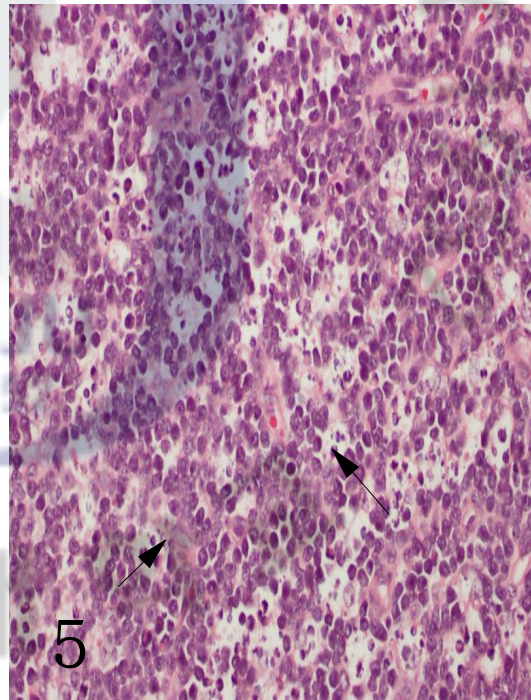
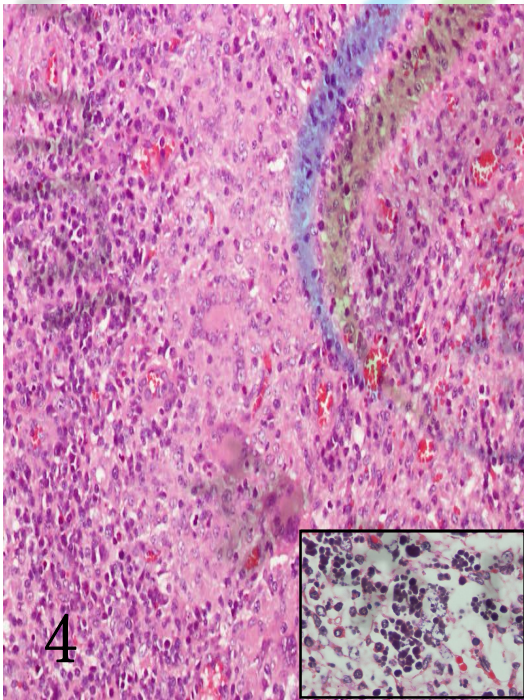
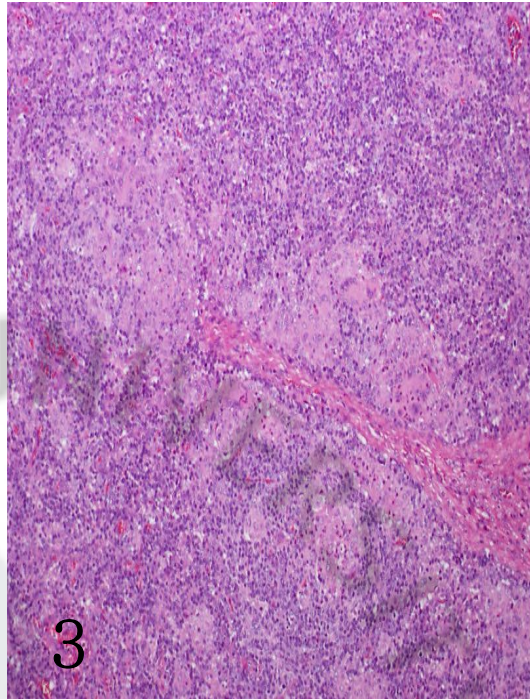
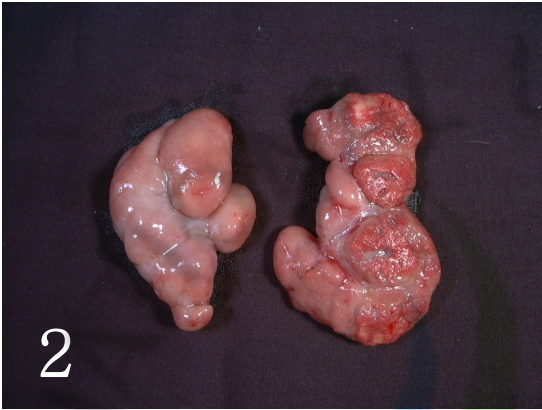Figure 7. Abundant PCV-2 antigen in infiltrated macrophages and multinucleate giant cells. IHC, X200.

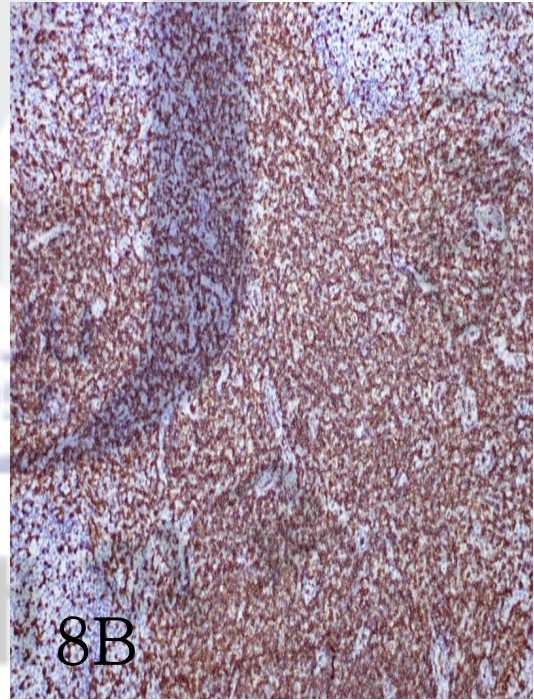
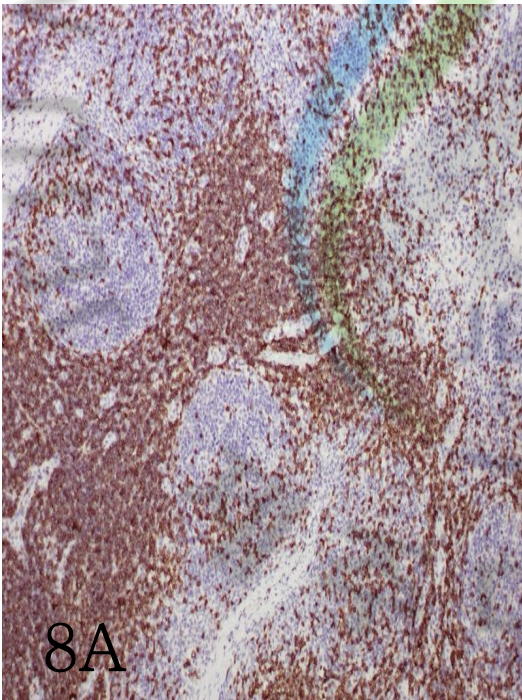
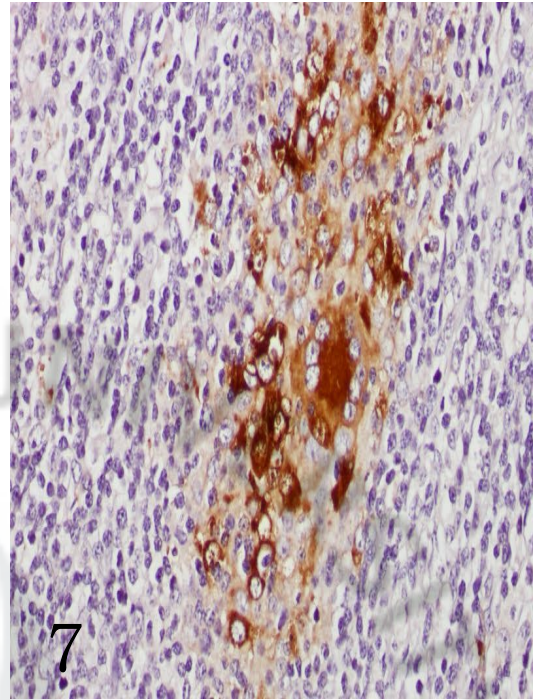
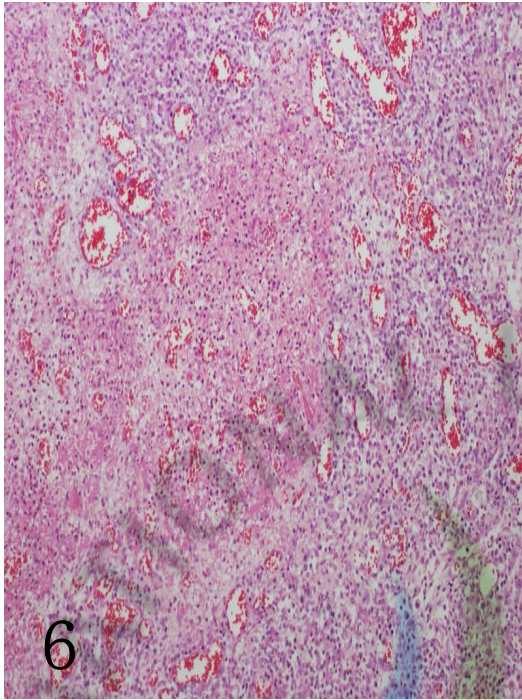
Figure 8. CD3 immunohistochemistry for lymph node in a control(A) and in a PRRSV single infected group(B). IHC, X100.

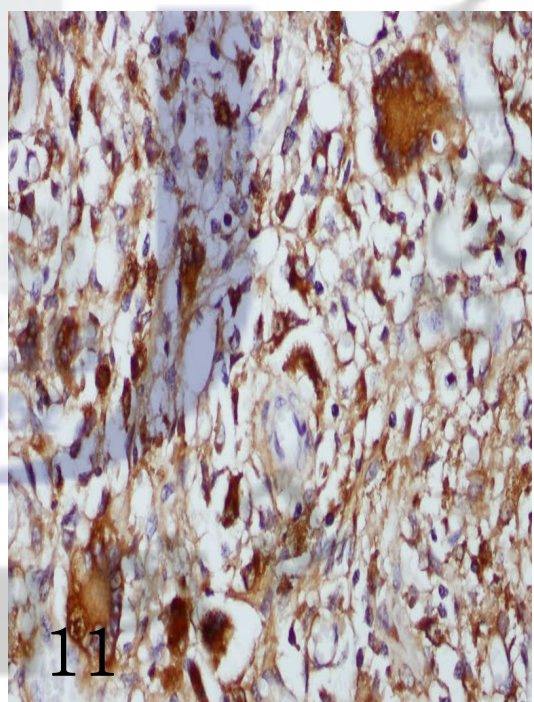
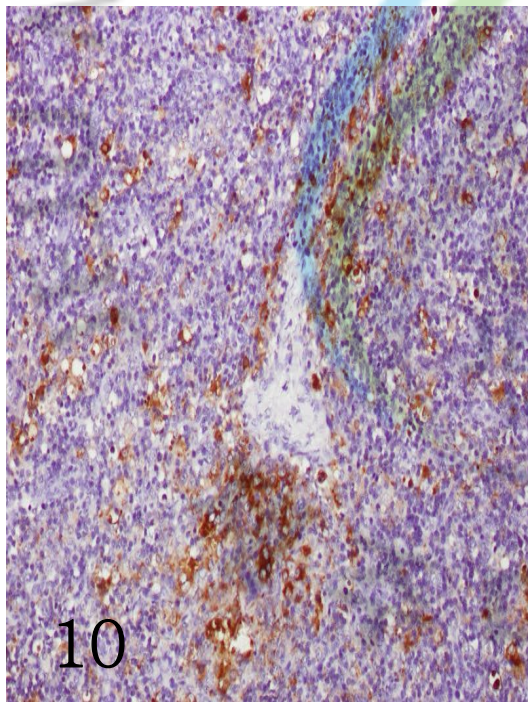
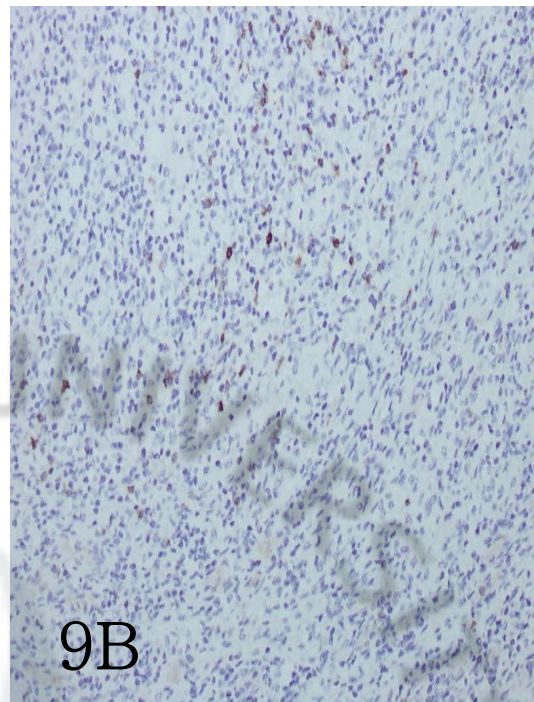
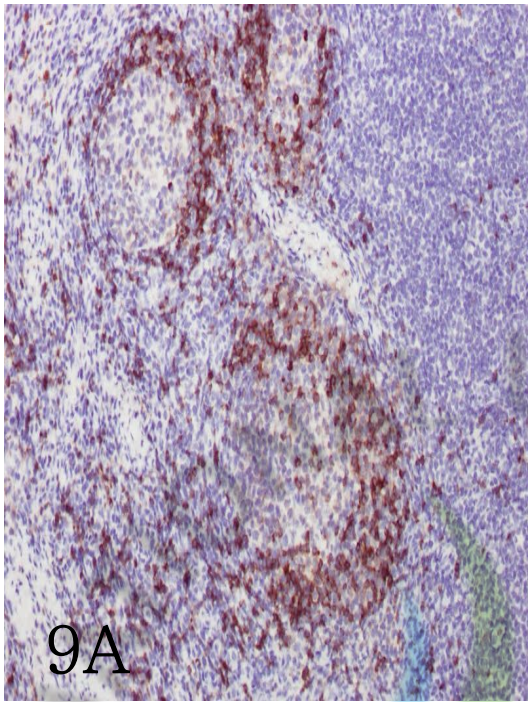
Figure 9. CD79a immunohistochemistry for lymph node in a control(A) and in a mixed infected group(B). IHC, X200.

Figure 10. Lysozyme immunohistochemistry for lymph node in a PCV-2 single infected group. IHC, X200.

Figure 11. Lysozyme labelling in cytoplasm and surface of multinucleate giant cell. IHC, X400.







VI. 참고문헌

1. Albina E, Piriou L, Hutet E, Cariolet R, L'Hospitalier R. Immune responses in pigs infected with porcine reproductive and respiratory syndrome virus. *Vet Immunol Immunopathol* 1998, 61, 49-66.
2. Allan GM, Ellis JA. Porcine circovirus: a review. *J Vet Diagn Invest* 2000, 12, 3-14.
3. Balasch M, Segales J, Rosell C, Domingo M, Mankertz A, Urniza A, Plana-Duran J. Experimental inoculation of conventional pigs with tissue homogenates from pigs with post-weaning multisystemic wasting syndrome. *J Comp Pathol* 1999, 121, 139-148.
4. Benfield DA, Collins JE, Dee SA, Halbur PG, Joo HS, Lager KM, Mengeling WL, Murtaugh MP, Rossow KD, Stevenson GW, Zimmerman JJ. Porcine reproductive and respiratory syndrome. In: Straw BE, D'Allaire S, Mengeling WL, Taylor DJ (ed.). *Diseases of swine*. 8th ed. p.201-232, Iowa State University Press, Ames, 1999.
5. Chianini F, Majo N, Segales J, Dominguez J, Domingo M. Immunohistochemical characterisation of PCV2 associate lesions in lymphoid and non-lymphoid tissues of pigs with natural postweaning multisystemic wasting syndrome (PMWS). *Vet Immunol Immunopathol* 2003, 94, 63-75.
6. Christopher-Hennings J, Nelson EA, Nelson JK, Hines RJ, Swenson SL, Hill HT, Zimmerman JJ, Katz JB, Yaeger MJ, Chase CCL, Benfield DA. Detection of porcine reproductive and respiratory syndrome virus in boar

semen by PCR. *J Clin Microbiol* 1995, 33, 1730-1734.

7. **Darwich L, Balasch M, Plana-Duran J, Segales J, Domingo M, Mateu E.** Cytokine profiles of peripheral blood mononuclear cells from pigs with postweaning multisystemic wasting syndrome in response to mitogen, superantigen or recall viral antigens. *J Gen Virol* 2003, 84, 3453-3457.

8. **Darwich L, Pie S, Rovira A, Segales J, Domingo M, Oswald IP, Mateu E.** Cytokine mRNA expression profiles in lymphoid tissues of pigs naturally affected by postweaning multisystemic wasting syndrome. *J Gen Virol* 2003, 84, 2117-2125.

9. **Darwich L, Segales J, Domingo M, Mateu E.** Changes in CD4+, CD8+, CD4+ CD8+, and immunoglobulin M-positive peripheral blood mononuclear cells of postweaning multisystemic wasting syndrome-affected pigs and age-matched uninfected wasted and healthy pigs correlate with lesions and porcine circovirus type 2 load in lymphoid tissues. *Clin Diagn Lab Immunol* 2002, 9, 236-242.

10. **Darwich L, Segales J, Mateu E.** Pathogenesis of postweaning multisystemic wasting syndrome caused by porcine circovirus 2: an immune riddle. *Arch Virol* 2004, 149, 857-874.

11. **Duan X, Nauwynck HJ, Pensaert MB.** Virus quantification and identification of cellular targets in the lungs and lymphoid tissues of pigs at different time intervals after inoculation with porcine reproductive and respiratory syndrome virus (PRRSV). *Vet Microbiol* 1997, 56, 9-19.

12. **Kawashima K, Marita M, Yamada S.** Changes in macrophage and lymphocyte subpopulations of lymphoid tissues from pigs infected with the porcine reproductive and respiratory syndrome virus (PRRSV). *Vet Immunol Immunopathol* 1999, 71, 257-262.
13. **Kekarainen T, Montoya M, Dominguez J, Mateu E, Segales J.** Porcine circovirus type 2 (PCV2) viral components immunomodulate recall antigen responses. *Vet Immunol Immunopathol* 2008, 124, 41-49.
14. **Kennedy S, Moffett D, McNeilly F, Meehan B, Ellis J, Krakowka S, Allan GM.** Reproduction of lesions of postweaning multisystemic wasting syndrome by infection of conventional pigs with porcine circovirus type 2 alone or in combination with porcine parvovirus. *J Comp Pathol* 2000, 122, 9-24.
15. **Kissane JH.** Anderson's pathology. 8th ed. pp.1284-1289, Mosby, St. Louis, USA, 1985.
16. **Lamontagne L, Page C, Laroche R, Magar R.** Porcine reproductive and respiratory syndrome virus persistence in blood, spleen, lymph nodes, and tonsils of experimentally infected pigs depends on the level of CD8^{high} T cells. *Viral Immunol* 2003, 16, 395-406.
17. **Laroche R, Antaya M, Morin M, Mager R.** Typing of porcine circovirus in clinical specimens by multiplex PCR. *J Virol Methods* 1999, 80, 69-75.
18. **Lawson SR, Rossow KD, Collins JE, Benfield DA, Rowland RRR.** Porcine reproductive and respiratory syndrome virus infection of gnotobiotic

pigs: sites of virus replication and co-localization with MAC-387 staining at 21 days post-infection. *Virus Res* 1997, 51, 105-113.

19. **Mandrioli L, Sarli G, Panarese S, Baldoni S, Marcato PS.** Apoptosis and proliferative activity in lymph node reaction in postweaning multisystemic wasting syndrome (PMWS). *Vet Immunol Immunopathol* 2004, 97, 25-37.

20. **Resendes AR, Maju N, Segales J, Mateu E, Calsamiglia M, Domingo M.** Apoptosis in lymphoid organs of pigs naturally infected by porcine circovirus type 2. *J Gen Virol* 2004, 85, 2837-2844.

21. **Rosell C, Segales J, Plana-Duran J, Balasch M, Rodriguez-Arrioja GM, Kennedy S, Allan GM, McNeilly F, Latimer KS, Domingo M.** Pathological, immunohistochemical, and in-situ hybridization studies of natural cases of postweaning multisystemic wasting syndrome (PMWS) in pigs. *J Comp Pathol* 1999, 120, 59-78.

22. **Rosow KD.** Porcine reproductive and respiratory syndrome. *Vet Pathol* 1998, 35, 1-20.

23. **Rosow KD, Morrison RB, Goyal SM, Singh GS, Collins JE.** Lymph node lesions in neonatal pigs congenitally exposed to porcine reproductive and respiratory syndrome virus. *J Vet Diagn Invest* 1994, 6, 368-371.

24. **Rovira A, Balasch M, Segales J, Garcia L, Plana-Duran J, Rosell C, Ellerbrok H, Mankertz A, Domingo M.** Experimental inoculation of conventional pigs with porcine reproductive and respiratory syndrome virus and porcine circovirus 2. *J Virol* 2002, 76, 3232-3239.

25. **Rowland RRR, Lawson S, Rossow K, Benfield DA.** Lymphoid tissue tropism of porcine reproductive and respiratory syndrome virus replication during persistent infection of pigs originally exposed to virus in utero. *Vet Microbiol* 2003, 96, 219-235.
26. **Sanchez RE Jr, Meerts P, Nauwynck HJ, Ellis JA, Pensaert MB.** Characteristics of porcine circovirus-2 replication in lymphoid organs of pigs inoculated in late gestation or postnatally and possible relation to clinical and pathological outcome of infection. *J Vet Diagn Invest* 2004, 16, 175-185.
27. **Sarli G, Mandrioli L, Laurenti M, Sidoli L, Cerati C, Rolla G, Marcato PS.** Immunohistochemical characterisation of the lymph node reaction in pig post-weaning multisystemic wasting syndrome (PMWS). *Vet Immunol Immunopathol* 2001, 83, 53-67.
28. **Segales J, Alonso F, Rosell C, Pastor J, Chianini F, Campos E, Lopez-Fuertes L, Quintana J, Rodriguez-Arrijoja G, Calsamiglia M, Pujols J, Dominguez J, Domingo M.** Changes in peripheral blood leukocyte populations in pigs with natural postweaning multisystemic wasting syndrome (PMWS). *Vet Immunol Immunopathol* 2001, 81, 37-44.
29. **Segales J, Collell M, Jensen HE, Blanco JL, Domingo M.** Pulmonary aspergillosis in a postweaning multisystemic wasting syndrome (PMWS) affected pigs. *Pig J*, 2003, 52, 41-47.
30. **Segales J, Domingo M, Chianini F, Majo N, Dominguez J, Darwich L, Mateu E.** Immunosuppression in postweaning multisystemic wasting syndrome affected pigs. *Vet Microbiol* 2004, 98, 151-158.

31. **Segales J, Rosell C, Domingo M.** Pathological findings associated with naturally acquired porcine circovirus type 2 associated disease. *Vet Microbiol* 2004, 98, 137-149.
32. **Shibahara T, Sato K, Ishikawa Y, Kadota K.** Porcine circovirus induces B lymphocyte depletion in pigs with wasting disease syndrome. *J Vet Med Sci* 2000, 62, 1125-1131.
33. **Shimizu M, Yamada S, Kawashima K, Ohashi S, Shimizu S, Ogawa T.** Changes of lymphocyte subpopulations in pigs infected with porcine reproductive and respiratory syndrome (PRRS) virus. *Vet Immunol Immunopathol* 1996, 50, 19-27.
34. **Todd D.** Circoviruses: immunosuppressive threats to avian species: a review. *Avian Pathol* 2000, 29, 373-394.
35. **Tompkins MB, Bull ME, Dow JL, Ball JM, Collisson EW, Winslow BJ, Phadke AP, Vahlenkamp TW.** Feline immunodeficiency virus infection is characterized by B7+CTLA4+ T cell apoptosis. *J Infect Dis* 2002, 185, 1077-1083.
36. **Van Reeth K.** Pathogenesis and clinical aspects of a respiratory porcine reproductive and respiratory syndrome virus infection. *Vet Microbiol* 1997, 55, 223-230.

Pathologic studies in lymph nodes of pigs infected with porcine circovirus type 2, porcine reproductive and respiratory syndrome virus

Ji-Youl Jung

(supervised by professor Jae-Hoon Kim)

Department of Veterinary Medicine

Graduate school, Cheju National University, Jeju, Korea

Abstract

Lymph nodes are important organ in the functioning of immune system. PCV-2 and PRRSV have been suspected to have immunosuppressive effects on pigs. In this study, we investigated the interaction of these viruses infection with the lesions of lymph nodes and immune responses in the host. Forty-four pigs, weaned or grower pigs, that were classified into four groups (PCV-2 single, n=14; PRRSV single, n=10; PCV-2/PRRSV, n=14; control, n=6) by PCR identification in lymph nodes were used. Collected lymph nodes were fixed in 10% neutral phosphate-buffered formalin and processed for histological examination. And, to characterize cellular components of each case, all lymph nodes were examined by the immunohistochemical methods for CD3, CD79a, lysozyme, and S-100. Grossly, most lymph nodes were severely enlarged. Histopathologically, granulomatous lymphadenitis characterized by lymphoid depletion with histiocytic cells infiltration in PCV-2 single, and

PCV-2/PRRSV group was observed. Most relevant changes in these groups were reduction of B and T lymphocytes, increased numbers of macrophages and partial loss of dendritic cells throughout lymph nodes compared to control groups. In lymph nodes of PRRSV only infected group, germinal center hypertrophy and lymphoid necrosis were observed. Immunohistochemically, the number of CD3⁺ T lymphocytes were slightly increased. Severe lymphocytic depletion in PCV-2 infected pigs induced the lack of immune mediated cells, therefore impairment of lymph node function would be occurred in these cases. Comparing with PCV-2 infected group, our data showed that PRRSV produced minor effects on the lymph nodes of pigs. The apparent increased disease susceptibility of PRRSV in pigs might be closely related with the disruption of the first defense lines in target organs, such as the alveolar macrophages in lungs.

Key words : immunohistochemistry, lymph node, pig, porcine circovirus type 2, porcine reproductive and respiratory syndrome virus

감사의 글

대학원 석사 생활을 마무리 하는 시점에서 돌이켜보면, 저는 제가 남들에게 준 것보다 받은게 더 많다는 생각을 하게 됩니다. 이제는 내 생활이 되어버린 '병리학'이라는 학문과, 나눌수록 더 커진다는 사랑과 정을 함께 얻었습니다. 제가 여기까지 오는데 많은 도움을 주신 분들께 지면을 빌어 이렇게라도 감사의 말씀 전합니다.

부족한 저를 대학원생으로 받아주시어 병리학 전공의 첫걸음을 뗀 기쁨을 주신 배종희 교수님, 감사합니다. 그리고, 김재훈 교수님.. 하나에서부터 열까지 닦고 싶었습니다. 교수님이 가지고 계신 열정과 그 마음, 평생 배우고 익히겠습니다. 많이 부족한 제 논문을 심사해주신 이두식 교수님께도 감사의 말씀 드립니다. 또한 지난 8년간 늘 많은 관심과 사랑, 학문에 대한 가르침 주신 수의과대학 교수님들께도 감사의 마음 전합니다.

늘 많은 것 못해주어 미안해하시던 선배님.. 그 마음 하나까지 제게 너무나 큰 힘이 되었습니다. 형석오빠 고맙습니다.. 제가 처음 실험실 들어와 새벽까지 함께 공부하고, 이제는 제가 공부하는 길에 길잡이가 되어주신 상철오빠도 너무나 고맙습니다.. 사회에서도 학교에 대한 마음 잊지 않고 늘 후배들에게 도움을 주시는 재범오빠, 현주언니, 기승오빠에게도 감사의 마음 전합니다.

약간은 두렵고 어색했던 대학원 생활의 시작을 함께 하였던 내 친구 미령이.. 기쁨과 슬픔을 함께 할 수 있어서 행복해. 결혼 진심으로 축하하고~~ 대학원의 시작과 마무리를 함께 했던 은희언니랑 용상오빠도 오랫동안 기억에 많이 남을 것 같아요..

저의 대학원 생활의 전부였던 우리 병리학교실.. 저의 부족한 부분을 잘 채워주었던 우리 후배 숙희, 제가 가장 힘들고 외로웠을 2007년을 친구처럼, 때론 함께하는 동반자로 열심히 해주셨던 지성언니, 경남언니, 형석오빠, 재훈이, 어진이 고마워요~ 그리고 대학원 들어와서 처음 실습 맡았던 너무나도 예쁜 후배들.. 민혁, 정식, 현대, 동민, 현성이.. 밤 늦게까지 함께 해주고 마음으로 저를 많이 챙겨주었습니다. 우리 실험실 막내.. 지혜, 경목, 방울이, 은혜, 연철, 승보도 이제 병리실에서 많은 사랑 받고, 수의학의 길을 가는데 탄탄한 밑바탕을 만들어줬으면 해~ 정말 많이 고맙고, 정말 많이 사랑합니다..

마지막으로, 옆에서 늘 응원해주었던 우리 오빠, 그리고 딸 공부시키느라 너무나도 고생하시고.. 부족한 딸을 늘 믿음과 사랑으로 감싸주셨던 엄마 아빠께 고개 숙여 가슴깊이 감사드립니다.

이제 조그마한 산을 하나 넘었습니다.. 아주 조금 숨이 찼을 뿐입니다. 무언가를 하나 마무리하면 다음 그 다음을 내다보는 우리 교수님처럼.. 또다시 다가올 시작 앞에서 준비를 하고 있습니다.

지금보다 더 노력하는 삶을 살겠습니다.
정말 감사합니다..